


INTERNATIONALER  
**KONSENS**

# ADÄQUATE ANWENDUNG VON SILBERVERBÄNDEN BEI WUNDEN



konsens einer expertengruppe

VERFASSER:  
Lisa MacGregor

HERAUSGEBER:  
Kathy Day

VERÖFFENTLICHT VON:  
Wounds International  
Enterprise House  
1-2 Hatfields  
London SE1 9PG, UK  
Tel: + 44 (0)20 7627 1510  
Fax: +44 (0)20 7627 1570  
info@woundsinternational.com  
www.woundsinternational.com

© Wounds International 2012



Dieses Dokument wurde von Wounds International erstellt und mit einer uneingeschränkten Beihilfe von B Braun, ConvaTec und Systagenix unterstützt.

Die zum Ausdruck gebrachten Meinungen sind die Meinungen der Expertengruppe und des Prüfungsgremiums; sie spiegeln nicht unbedingt die Ansichten von B Braun, ConvaTec und Systagenix wieder.

**Nennung dieses Dokuments:**  
*Internationaler Konsens. Adäquate Anwendung von Silberverbänden bei Wunden. Konsens einer Expertengruppe.*  
London: Wounds International, 2012. Download:  
www.woundsinternational.com

## VORWORT

**Topische antimikrobielle Verbände, auch silberhaltige, werden zur Vorbeugung oder Behandlung von Infektionen in den unterschiedlichsten Wunden angewendet. Obwohl Silberverbände bereits in großem Umfang verwendet wurden, kamen eine neuere Studie<sup>1</sup> und zwei Cochrane-Reviews<sup>2,3</sup> zu dem Schluss, dass die vorhandene Beweislage nicht ausreicht, um verbesserte Heilungsraten im Zusammenhang mit Silberverbänden nachzuweisen. Dies führte insgesamt dazu, dass die Einkäufer im Gesundheitswesen Silberverbände in Zweifel zogen und die Verfügbarkeit von Silberverbänden weltweit eingeschränkt wurde. In Ärztekreisen werden immer mehr Bedenken laut, dass der willkürliche Rückzug von Silberverbänden die Morbiditätsrate erhöhen und die Behandlungszeit durch unkontrollierte Verkeimung der Wunde verlängern könnte.**

**Im Dezember 2011 traf sich eine Gruppe von Experten aus Europa, Nordamerika, Fernost, Südafrika und Australien, um auf Grundlage der Erfahrungen aus der klinischen Praxis und allen verfügbaren Beweisen einen international anerkannten Leitfaden für die richtige Anwendung von Silberverbänden zu erstellen. Dieses Dokument legt die Wirkmechanismen von Silberverbänden und die Beziehung von *in vitro* und *in vivo* erhaltenen Hinweisen zur klinischen Praxis dar und liefert eine Begründung für eine kosteneffiziente Behandlung.**

**Im Anschluss an die Konsenstagung wurde ein Entwurf erstellt, der von der Expertengruppe ausführlich überprüft wurde. Um auch die Praxis in verschiedenen Teilen der Welt widerzuspiegeln, wurden zusätzliche internationale Experten konsultiert. Dies führte zum Konsens aller Mitglieder der erweiterten Expertengruppe zu allen Aussagen im Dokument.**

**Professor David Leaper**



### EXPERTENGRUPPE

**Elizabeth A Ayello**, Excelsior College School of Nursing, Albany, New York (USA)

**Keryln Carville**, Silver Chain Nursing Association & Curtin University, Osborne Park, Perth (Westaustralien)

**Jacqui Fletcher**, Section of Wound Healing, Cardiff University (UK)

**David Keast**, Aging Rehabilitation and Geriatric Care Research Centre, St Joseph's Parkwood Hospital, London, Ontario (Kanada) (zweiter Vorsitzender)

**David Leaper**, Wound Healing Research Unit, Cardiff University (UK) (Vorsitzender)

**Christina Lindholm**, Sophiahemmet University College, Karolinska University Hospital, Stockholm (Schweden)

**José Luis Lázaro Martínez**, Diabetic Foot Unit, Complutense University, Madrid (Spanien)

**Silindile Mavanini**, Inkosi Albert Luthuli Central Hospital, Durban (Südafrika)

**Andrew McBain**, School of Pharmacy and Pharmaceutical Sciences, University of Manchester (UK)

**Zena Moore**, Faculty of Nursing & Midwifery, Royal College of Surgeons in Ireland, Dublin (Irland)

**Supaporn Opananon**, Division of Trauma Surgery and Burn Unit, Department of Surgery, Siriraj Hospital, Mahidol University (Thailand)

**Elaine Pina**, National Programme for Infection Control, Directorate General of Health, Lisbon (Portugal)

### PRÜFUNGSREMIUM

**Valerie Edwards-Jones**, School of Research, Enterprise and Innovations, Faculty of Science and Engineering, Manchester Metropolitan University, Manchester (UK)

**Jenny Hurlow**, Plastic Surgery Group of Memphis, Tennessee (USA)

# Silberverbände — Aktuelle Probleme

## ERLÄUTERUNG HÄUFIGER BEGRIFFE

**Bakteriostatisch:** verhindert das Wachstum oder die Reproduktion von Bakterien

**Bakterizid:** tötet Bakterien

**Oligodynamisch:** in sehr geringen Mengen aktiv oder wirksam

**In vivo:** Versuche an einem ganzen lebenden Tier

**In vitro:** Versuche an Komponenten eines Tieres oder Organismus

**Antimikrobielle Toleranz:** Bakterien in einem Biofilm können in einen Ruhezustand übergehen, in dem ihr langsamerer Stoffwechsel dafür sorgt, dass sie weniger anfällig für die Wirkungen von antimikrobiellen Mitteln sind

**Antibiotika-Resistenz:** die Fähigkeit von Bakterien, die schädlichen Wirkungen von Antibiotika durch genetische Veränderungen zu vermeiden

## DIE GESCHICHTE DES SILBERS

Silber wird als topische antimikrobielle Substanz bereits seit Hunderten von Jahren in der Wundversorgung eingesetzt<sup>4</sup>. So wurde es beispielsweise in seiner festen Elementarform (z.B. in Wunden gelegte Silberdrähte) zur Prävention oder Behandlung von Infektionen, in Form von Silbersalzlösungen zur Reinigung von Wunden (z.B. Silbernitratlösung) und in jüngster Zeit in Form von Cremes oder Salben, die ein Silber-Antibiotikum enthalten (Silbersulfadiazin (SSD) Creme) verwendet.

Silbernitratlösung wird heute weniger häufig verwendet, aber SSD-Creme war viele Jahre wichtiger Bestandteil bei der Behandlung von Verbrennungen<sup>5</sup>. SSD-Creme wirkt aber nur relativ kurz, muss mindestens einmal täglich neu aufgetragen werden und die Applikation und Entfernung ist zeitraubend und eine nicht sehr saubere Angelegenheit.

In den letzten Jahren wurde zahlreiche Wundverbände mit einem Gehalt an elementarem Silber oder einer Silber freisetzenden Verbindung entwickelt (siehe Anhang 1, Seite 20). Diese Verbände konnten einige der Probleme der ersten Silberzubereitungen überwinden. Sie sind einfacher anzubringen, können anhaltend Silber freisetzen, müssen eventuell weniger häufig gewechselt werden und können zusätzliche Vorteile wie Kontrolle von übermäßigem Exsudat, Aufrechterhaltung eines feuchten Wundmilieus oder Erleichterung autolytischer Wundreinigung mit sich bringen<sup>6</sup>.

Die Anwendung von Silberverbänden zur Versorgung von Wunden sah sich in jüngster Zeit erheblichen Herausforderungen gegenüber. Dazu zählten ein wahrgenommener Mangel an Wirksamkeit und Kosteneffizienz sowie Fragen im Zusammenhang mit der Sicherheit<sup>1-3,7,8</sup>. In einigen Gesundheitssystemen führte das dazu, dass die Verfügbarkeit von Silberverbänden eingeschränkt wurde oder dass Silberverbände gänzlich zurückgezogen wurden<sup>9,10</sup>. Einige Ärzte waren damit in der frustrierenden Position, ihren Patienten keine Silberverbände mehr verordnen zu können, obwohl sie für sie nützlich sein könnten.

Angesichts der zunehmenden Antibiotikaresistenz und der dramatischen Abnahme der Anzahl von sich in der Entwicklung befindlicher Antibiotika ist die Beschränkung anderer potentiell nützlicher antimikrobieller Behandlungen, wie z.B. Silberverbände, besonders bedauerlich<sup>11,12</sup>. Topische Antiseptika, wie Silber, unterscheiden sich von Antibiotika: Sie haben mehrere antimikrobielle Wirkungsarten auf den Zielzellen und sind deshalb mit einem geringen Risiko für Bakterienresistenz verbunden<sup>13</sup>. Dadurch können Antiseptika potentiell eine wichtige Rolle bei der Kontrolle der Keimbildung von Wunden spielen, während gleichzeitig die Antibiotikaexposition begrenzt und das Risiko für die Entstehung weiterer Antibiotikaresistenz gesenkt wird. Box 1 unten enthält weitere Informationen zu antimikrobiellen Mitteln.

### BOX 1: Antimikrobielle Mittel (modifiziert nach<sup>14-16</sup>)

**Antimikrobielle Mittel** – jedes Mittel, das die Vermehrung von Mikroorganismen, wie etwa Bakterien oder Pilze, verhindert oder die Mikroorganismen abtötet. Antimikrobielle Mittel können Antibiotika, Antiseptika oder Desinfektionsmittel sein

**Antibiotika** – Mittel mit selektiver Wirkung gegen Bakterien, die systemisch oder manchmal topisch verabreicht werden können (wobei aber topische Antibiotika für Wunden nicht empfohlen werden). Sie haben in der Regel ein spezifisches Target für zerstörende Aktivität in Bakterienzellen und wirken gegen einen engeren Bakterienbereich als Antiseptika. Die Entwicklung von Antibiotikaresistenz stellt ein zunehmendes Problem dar

**Antiseptika** – chemische Mittel, die topisch auf die Haut oder auf Wunden aufgetragen werden können. Dabei handelt es sich um relativ unselektive Mittel, die Mikroorganismen abtöten oder deren Vermehrung unterdrücken. Sie können auch toxische Wirkungen auf Gewebezellen haben, was zu Kontroversen geführt und ihre Anwendung eingeschränkt hat. Die Entwicklung von Resistenz gegenüber Antiseptika ist in der Wundversorgung unbekannt. Antiseptika werden häufig als ‚topische antimikrobielle Mittel‘ bezeichnet, obwohl dieser Begriff auch für topische Antibiotika zutrifft

**Desinfektionsmittel** – relativ unselektive Mittel, die häufig mehrere Wirkungsorte aufweisen und eine große Vielzahl von Mikroorganismen, u.a. Bakterien und Pilze, abtöten. Desinfektionsmittel eignen sich im Allgemeinen nicht zur Anwendung auf Körpergewebe, weil sie für die menschlichen Zellen toxisch sind

# Verbreitete Irrtümer über Silber

## **Irrtum 1: ‚Silberverbände verbessern nicht die Heilungsraten‘**

Der Anteil vollständig heilender Wunden ist ein häufiger Endpunkt in klinischen Studien über Wundversorgung, auf dem die Zulassungsbehörden, wie etwa die Food and Drug Administration (FDA) in den USA bestehen. Angesichts der Tatsache, dass chronische Wunden nur schwer heilen, wurde die Angemessenheit eines solchen Endpunktes in Frage gestellt<sup>17-20</sup>. Ziel einer Behandlung mit Silberverbänden ist die Reduzierung der Keimbelastung der Wunde, die Behandlung lokaler Infektionen und die Prävention einer systemischen Ausbreitung. Hauptzweck ist es nicht, die Wundheilung direkt zu fördern. Klinische Leitlinien empfehlen die Anwendung von Silberverbänden für Wunden, die bereits infiziert sind oder in denen eine übermäßig starke Keimbelastung die Heilung verzögert („kritische Kolonisation“ oder „Prä-Infektion“), und eine nur kurzzeitige Anwendung vor erneuter Beurteilung<sup>16</sup>.

Zwei einflussreiche Cochrane-Reviews und eine sehr beachtete randomisierte kontrollierte Studie (RCT) von Silberverbänden kamen zu dem Schluss, dass Silberverbände die Heilungsraten nicht verbessern<sup>1-3</sup>. Die Anwendung von Silberverbänden in den Überprüfungen und in der RCT entsprach aber nicht immer den vom Hersteller genannten Indikationen: In einigen Fällen wurden sie über längere Zeiträume hinweg und manchmal auf Wunden verwendet, die nicht infiziert waren oder keine Hinweise auf eine starke Keimbelastung zeigten. Dies führte insgesamt dazu, dass die Budgetverantwortlichen im Gesundheitswesen die Wirksamkeit von Silber in Zweifel zogen.



Die Erfahrung vieler Ärzte und neuere systematische Überprüfungen und Metaanalysen haben die positiven Wirkungen von Silberverbänden bei angemessener Anwendung bestätigt<sup>21-23</sup>

## **Irrtum 2: ‚Silberverbände verursachen systemische toxische Wirkungen wie z.B. Argyrie‘**

Silberverbände verursachen gelegentlich lokale Hautveränderungen oder Flecken, die harmlos und üblicherweise reversibel sind<sup>24,25</sup>. Diese Verfärbung ist keine echte systemische Argyrie, die nur selten vorkommt und üblicherweise mit der oralen Aufnahme von Silberlösungen als alternative Heilmethode in Zusammenhang steht<sup>26,27</sup>. Echte Argyrie entsteht durch Abscheidung von Silberverbindungen in der Haut und den inneren Organen und zeigt sich als generalisierte bläulich-graue Hautverfärbung, insbesondere in Bereichen, die dem Licht ausgesetzt sind<sup>24</sup>. Argyrose tritt auf, wenn Silber in der Hornhaut oder Bindehaut abgelagert wird. Echte Argyrie und Argyrose sind unansehnlich und irreversibel, aber in der Regel nicht pathologisch oder lebensbedrohlich<sup>24,28</sup>. Die zur Auslösung von Argyrie erforderliche Gesamtmenge von Silber ist nicht bekannt, aber es wurde von einem Gesamtgehalt im Körper von 3,8–6,4 g ausgegangen<sup>24</sup>.



Es ist unwahrscheinlich, dass Silberverbände Argyrie auslösen, da nur geringe Silbermengen vorhanden sind und systemisch resorbiert werden können<sup>28</sup>

## **Irrtum 3: ‚Silberverbände sind toxisch für Wunden und verzögern die Heilung‘**

In einigen Studien *in vitro* wurde gefunden, dass einige silberhaltige Verbände für Keratinozyten und Fibroblasten zytotoxisch sind und die Epithelialisierung in Wundmodellen an Tieren verzögern<sup>24,29</sup>. Demgegenüber fanden andere Studien, dass einige Silberzubereitungen nicht toxisch sind und wiesen darauf hin, dass Silber heilungsfördernde Wirkungen aufweist<sup>24,29,31</sup>. Angesichts der widersprüchlichen Beweislage und der Fülle an positiven klinischen Erfahrungen mit Silber könnte man pragmatisch argumentieren, dass Silberverbände angemessen und gemäß den Empfehlungen für die Anwendung von antimikrobiellen Verbänden verwendet werden sollten.



Silberverbände sollte nicht auf Wunden angewendet werden, bei denen die Keimbelastung kein Problem darstellt, d.h. sie sollten Wunden mit hoher Keimbelastung oder Risiko für hohe Keimbelastung oder lokaler Infektion vorbehalten sein.

#### **Irrtum 4: ‚Bakterien werden gegenüber Silber resistent‘**

Die Prävalenz von Silberresistenz ist nicht bekannt, aber eine solche Resistenz scheint selten und viel weniger häufiger zu sein als angesichts des erheblichen Zeitraums, in dem Silberzubereitungen bereits verwendet werden und der breiten Verbreitung von geringen Silbermengen in der Umwelt zu erwarten wäre<sup>25,32-35</sup>. Silber weist mehrere Wirkungen gegen Mikrobenzellen auf. Dadurch verringert sich das Risiko für die Entstehung einer Silberresistenz. Im Gegensatz dazu haben Antibiotika im Allgemeinen eine einzelne Zielstelle, so dass Bakterienzellen leichter Resistenz entwickeln können<sup>36</sup>. Klinisch kann es alternative Erklärungen für eine scheinbare Silberresistenz geben. Beispielsweise kann in infizierten Wunden, die scheinbar nicht auf einen antimikrobiellen Verband ansprechen, eine tiefere nicht erkannte Infektion vorliegen, sie können einen Biofilm enthalten, der antimikrobielle Toleranz fördert oder es kann eine unzureichend behandelte Begleiterkrankung vorliegen<sup>37</sup>.



**Scheinbares Ausbleiben des Ansprechens auf Silber hängt nicht mit Resistenz zusammen, sondern mit der unzureichenden Behandlung der zugrundeliegenden Infektion und/oder der Ätiologie der Wunde.**

#### **Irrtum 5: ‚Silberverbände könnten zur Bakterienresistenz gegenüber Antibiotika führen‘**

Es wurden Bedenken geäußert, dass die Anwendung von Silberverbänden zum Auftreten von Bakterien führen kann, die gegen Antibiotika resistent sind<sup>8,13,38,39</sup>. Obwohl dies theoretisch möglich ist, gibt es keine direkten Beweise, dass eine Kreuzresistenz zwischen Silber und Antibiotika aufgetreten ist<sup>13,40</sup>.



**Die Hauptursache für Antibiotika-Resistenz bleibt nach wie vor Missbrauch oder zu häufige Anwendung von Antibiotika**

#### **Irrtum 6: ‚Silberverbände sollten nicht bei Kindern angewendet werden‘**

Berichte über erhöhte Silberkonzentrationen im Blut von Kindern mit Verbrennungen und Epidermolysis bullosa haben Besorgnis hervorgerufen und dazu geführt, dass Silberverbände an einigen Orten zurückgezogen wurden<sup>41-44</sup>. Es ist aber möglich, dass einige Wunden in der Pädiatrie von Silber profitieren würden.



**Bei der Behandlung von Kindern mit Silberverbänden sollte vorsichtig vorgegangen werden und die Verbände sollten ohne guten klinischen Grund nicht mehr als zwei Wochen verwendet werden<sup>45</sup>**

#### **Irrtum 7: ‚Silberverbände sind schlecht für die Umwelt‘**

Es wurden Bedenken laut, dass in die Umwelt freigesetztes Silber schädlich sein kann<sup>8</sup>. Sicher ist, dass Silber weltweit in einer Vielzahl von Technologien zur Anwendung kommt und die Auswirkung von Silber auf die Umwelt noch nicht geklärt ist<sup>28</sup>. Ein großer Hersteller von Silberverbänden hat geschätzt, dass er 0,0008% des globalen jährlichen Silberverbrauchs einsetzt<sup>46</sup>.



**Der in Verbänden verwendete Anteil an der gesamten Silberproduktion ist sehr gering**

#### **Irrtum 8: ‚Silberverbände sind zu teuer‘**

Die Beurteilung der Kosteneffizienz von Wundbehandlungen ist nicht einfach. Die Gesamtkosten für die Wundversorgung beinhalten viele direkte und indirekte Kosten und einige Kosten sind schwierig zu messen, z.B. verringerte Produktivität am Arbeitsplatz oder im Haushalt, schlechtere Lebensqualität und soziale Isolierung<sup>47</sup>. Mehrere Studien über Silberverbände haben vorteilhafte Wirkungen auf die Gesamtkosten der Wundbehandlung und auf Lebensqualitätsparameter gezeigt<sup>48-51</sup>.



**Silberverbände sind im Allgemeinen nicht teurer als andere Arten von antimikrobiellen Verbänden**

# Silberverbände verstehen

\*Elementares Silber in sehr kleinen Kristallen mit einem Durchmesser von ca. 10-100 Nanometer (nm) (ein Nanometer entspricht einem milliardstel Meter)<sup>28</sup>

## Silber kommt in zahlreichen Formen in Verbänden vor:

- als elementares Silber – z.B. Silbermetall, nanokristallines Silber\*
- als anorganische Verbindung – z.B. Silberoxid, Silberphosphat, Silberchlorid, Silbersulfat, Silber-Calcium-Natriumphosphat, Silber-Zirkonium-Verbindung, SSD (Box 2)
- als organischer Komplex – z.B. Silber-Zinkallantoinat, Silberalginat, Silbercarboxymethylcellulose<sup>30,37,52</sup>.

## BOX 2: SSD-Verbände und Silberverbände – der Unterschied

SSD-haltige Verbände werden oft in dieselbe Kategorie eingestuft wie andere silberhaltige Verbände, obwohl es fundamentale Unterschiede gibt. Das Sulfadiazin-Element von SSD ist ein Antibiotikum; SSD-Verbände enthalten also zwei antimikrobielle Mittel. Die Unterscheidung der antimikrobiellen Wirkungen der beiden Mittel ist schwierig, so dass ein Vergleich mit Verbänden, die nur Silber enthalten, problematisch ist. Wenn die in Studien gewonnenen Erkenntnisse zur Wirksamkeit und Sicherheit von SSD auf Silberverbände allgemein übertragen werden, können Probleme und Verwirrung entstehen

## Der Silberbestandteil von Verbänden kann wie folgt vorliegen:

- als Beschichtung – auf einer oder beiden Außenseiten des Verbands (elementares oder nanokristallines Silber)
- innerhalb der Verbandsstruktur – entweder als Beschichtung auf Verbandsmaterial (elementares Silber oder Silberverbindung), in den Zwischenräumen des Verbandsmaterials (elementares Silber oder Silberverbindung) oder als Verbindung, die Teil der Verbandsstruktur bildet (z.B. Silberalginat).
- als Kombination daraus.

Silber auf der Oberfläche des Verbands kann mit der Wunde in Berührung kommen und übt dort seine antimikrobielle Wirkung aus. Silber innerhalb der Verbandsstruktur wirkt auf Bakterien, die mit dem Wundexsudat in den Verband absorbiert werden, aber es diffundiert wahrscheinlich auch bis zu einem gewissen Grad in die Wunde<sup>53</sup>.

Die Gesamtmenge an Silber in Verbänden schwankt erheblich<sup>53</sup>, aber in einem Wundmilieu bedeutet die Wechselwirkung von Silberionen mit Wundkomponenten wie Chloridionen und Proteinen, dass die an eine Wunde abgegebene Silbermenge nicht mit der im Verband enthaltenen Silbermenge korreliert<sup>37</sup>. Obwohl in einigen Laborversuchen gezeigt wurde, dass schon sehr geringe Konzentrationen, z.B. ein Teil pro Million (1 ppm) Silberionen oder weniger, gegen Bakterien wirksam sind<sup>54</sup>, ist darüber hinaus noch ungeklärt, inwiefern der Silbergehalt und die experimentelle gemessene Verfügbarkeit mit der klinischen Leistung zusammenhängen<sup>53</sup>.



Obwohl versucht wurde, die Verfügbarkeit von Silber aus Silberverbänden zu quantifizieren, sind diese Messungen derzeit noch von sehr begrenztem Wert für die Vorhersage der klinischen Wirksamkeit.

# Wirkungsweise von Silber

## WIE WIRKT SILBER?

In metallischer (elementarer) Form ist Silber nicht reaktionsfähig und kann Bakterien nicht abtöten. Um bakterizid zu werden müssen die Silberatome ( $\text{Ag}$  oder  $\text{Ag}^0$ ) ein Elektron verlieren und zu positiv geladenen Silberionen ( $\text{Ag}^+$ ) werden. Elementares Silber ionisiert in der Luft, aber es ionisiert leichter, wenn es einem wässrigen Milieu wie z.B. Wundexsudat ausgesetzt ist. Demgegenüber enthalten Silberverbindungen positive Silberionen, die an negativ geladene Ionen oder Moleküle gebunden sind. Bei Kontakt mit einem wässrigen Milieu lösen sich einige Silberionen aus der Verbindung.

Silberionen sind hochreaktiv und wirken auf mehrere Stellen innerhalb der Bakterienzellen und führen letztendlich zum Tod der Bakterienzellen. Sie binden an bakterielle Zellmembranen und führen zur Unterbrechung der bakteriellen Zellwand und zu Zellleckage. In die Zelle transportierte Silberionen unterbrechen die Zellfunktion, indem sie an Proteine binden und die Energieproduktion, Enzymfunktion und Zellreplikation stören<sup>54,55</sup>. Silberionen wirken gegen eine breite Reihe von Bakterien, Pilzen und Viren<sup>13</sup>, darunter zahlreiche gegen Antibiotika resistente Bakterien, wie z.B. meticillin-resistente *Staphylococcus aureus* (MRSA) und vancomycin-resistente *Enterococci* (VRE)<sup>56</sup>.

Untersuchungen über die Wirkungen von Silberverbänden auf experimentelle Biofilm-Modelle (Box 3) haben Hinweise geliefert, dass Silber die Bakterienadhäsion reduzieren und die Biofilmmatrix destabilisieren kann<sup>57</sup>, dass es aber auch die Bakterien in der Matrix abtötet und die Empfindlichkeit von Bakterien gegenüber Antibiotika erhöht<sup>58-60</sup>.

## Weitere Wirkungen von Silber

Einige Laborversuche haben angedeutet, dass Silber nicht nur die Keimbelastung kontrolliert, sondern auch andere vorteilhafte Wirkungen auf die Wundheilung hat. Beispielsweise konnte gezeigt werden, dass Silbernitrat, nanokristallines Silber und einige silberhaltige Verbände entzündungshemmende Wirkungen aufweisen und die Bildung von Blutgefäßen (Neovaskularisierung) fördern<sup>24,28,52,61</sup>. Die klinische Relevanz dieser Erkenntnisse ist noch unbekannt.

## WAS PASSIERT MIT SILBER?

Nur ein kleiner Teil des auf einer Wunde in einem Verband vorliegenden Silbers ist an der antimikrobiellen Wirkung beteiligt. Der größte Teil des Rests bleibt im Verband oder bindet an Proteine in der Wunde oder Wunddebris<sup>4,52</sup>. Nur sehr geringe Mengen werden systemisch resorbiert<sup>28</sup>.

Auch nach systemischer Resorption wird Silber hauptsächlich auf biliärem Weg mit den Fäzes ausgeschieden. Ein Teil wird auch mit dem Urin ausgeschieden<sup>24</sup>. Silber wird nicht in die zentralen oder peripheren Nervensysteme resorbiert<sup>24</sup>.

### BOX 3: Was sind Biofilme und wie sollten Sie behandelt werden?

Biofilme sind komplexe Gemeinschaften von Mikroben, die Bakterien und manchmal auch Pilze enthalten, und in eine schützende Polysaccharid-Matrix eingebettet sind. Die Matrix befestigt den Biofilm auf einer Oberfläche, wie einem Wundbett, und schützt die Mikroorganismen vor dem Immunsystem des Wirts und vor antimikrobiellen Mitteln wie Antiseptika und Antibiotika<sup>62</sup>. Biofilme liegen in chronischen Wunden häufig vor und sollen zu einem chronischen Entzündungszustand, der die Heilung verhindert, oder zu dessen Aufrechterhaltung beitragen<sup>63</sup>.

Zurzeit werden Biofilme wie folgt behandelt:

- Verringerung der Biofilmbelastung durch Debridement und/oder gründliche Reinigung zur Beseitigung des Biofilms und der ruhenden (persistierenden) Bakterien
- Verhinderung der Neubildung von Biofilmen durch Anwendung von topischen antimikrobiellen Mitteln zur Abtötung von planktonischen (frei schwimmenden) Bakterien<sup>62</sup>.

Weitere Forschung ist notwendig, um besser zu verstehen, wie sich Biofilme bilden und um den besten Behandlungsansatz zu finden. Insbesondere müssen die Rolle von antimikrobiellen Mitteln und die möglichen Vorteile einer Rotation der verwendeten topischen antimikrobiellen Mittel untersucht werden



# Empfehlungen zur angemessenen Anwendung von Silberverbänden

**HINWEIS:** In diesem Dokument werden Verbände, die antiseptische Mittel enthalten, als ‚antimikrobielle Verbände‘ bezeichnet (siehe Box 1, Seite 1)

Dieser Abschnitt fasst die Empfehlungen zur adäquaten Anwendung von Silberverbänden zusammen, die von der Konsensusgruppe vereinbart wurden

Antimikrobielle Verbände, wie z.B. Silberverbände, spielen die folgenden Hauptrollen bei der Behandlung von Wunden:

- **Reduzierung der Gesamtkeimzahl** in akuten oder chronischen Wunden, die infiziert sind oder durch Mikroorganismen an der Heilung gehindert werden
- **Antimikrobielle Barriere** für akute oder chronische Wunden mit hohem Risiko für Infektionen oder Rinfektionen<sup>14</sup>.

## REDUZIERUNG DER GESAMTKEIMZAHL

Die Wirkungen von Bakterien in einer Wunde werden oft als Kontinuum beschrieben, das von **Kontamination** (das Vorhandensein von Bakterien ohne Probleme) über **Kolonisierung** (das Vorhandensein von sich vermehrenden Bakterien) bis hin zu **Infektion** mit Gewebeeinvasion reicht<sup>14</sup> (Abbildung 1). Infektionen können örtlich auf die Wunde beschränkt sein, sich auf benachbarte Gewebe ausbreiten oder systemische Erkrankungen wie das systemische inflammatorische Response-Syndrom (SIRS) oder das multiple Organdysfunktionssyndrom (MODS) auslösen.

Die klassischen Anzeichen einer lokalen Infektion sind Schmerzen, Wärme, Schwellung, Rötung und Funktionsverlust und sie können von eitrigem Sekret, Fieber und unangenehmem Geruch begleitet sein. In chronischen Wunden liegen bei den Patienten aber häufig Begleiterkrankungen vor, welche die Anzeichen der Entzündung unterdrücken<sup>14,64</sup>. Dadurch kann sich die Erkennung einer Infektion in chronischen Wunden schwierig gestalten und die Ärzte müssen sich auf andere Anzeichen und Symptome verlassen (siehe Box 4, Seite 7). Dieses Problem führte dazu, dass der Begriff ‚kritische Kolonisation‘ erdacht wurde. Der Begriff ist nicht universell anerkannt und einige Ärzte ziehen ‚versteckte Infektion‘ oder ‚subklinische Infektion‘ zur Beschreibung vor<sup>64</sup>.

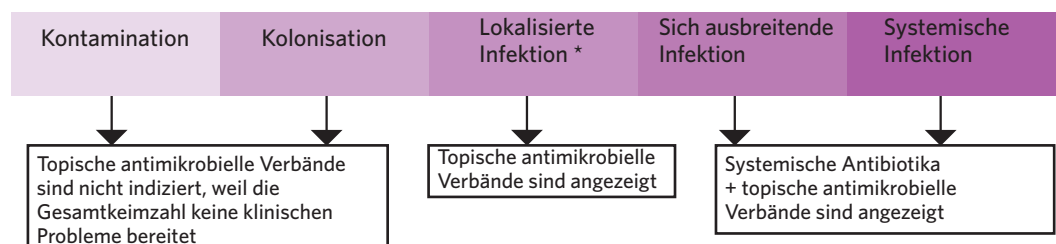
In der Praxis verlassen sich die meisten Ärzte bei der Diagnose einer Wundinfektion auf die klinischen Zeichen und Symptome<sup>64,65</sup>. Selbst wenn mikrobiologische Dienste problemlos verfügbar sind, wird die routinemäßige Durchführung von mikrobiologischen Tests nicht empfohlen<sup>14</sup>.

Silberverbände können auf akuten Wunden, wie z.B. traumatischen Wunden (einschließlich Verbrennungen) oder Operationswunden, und auf chronischen Wunden mit lokalisierter (offenkundiger oder versteckter), sich ausbreitender oder systemischer Infektion verwendet werden (Abbildung 1). Die Anweisungen des Herstellers bezüglich Wundreinigung und Anwendungsmethode der Silberverbände sollten befolgt werden (z.B. empfohlene Reinigungsmaterialien und ob der Verband angefeuchtet werden muss).

Entzündete Wunden können sich aufgrund der in experimentellen Studien beobachteten entzündungshemmenden Wirkungen besonders gut für eine Behandlung mit Silberverbänden eignen<sup>24,66,67</sup>.

Eine Diagnose einer lokalisierten, sich ausbreitenden oder systemischen Infektion sollte zusammen mit den Behandlungszielen, den Ausgangsdaten und der Begründung für die Anwendung des

**Abbildung 1** | Einsatz von antimikrobiellen Verbänden (nach<sup>14,15,64</sup>)



\*einschließlich kritische Kolonisation (auch als ‚versteckte‘ oder ‚stumme‘ Infektion oder ‚Prä-Infektion‘ bezeichnet). Patienten mit chronischen Wunden leiden häufig an Begleiterkrankungen, welche die Anzeichen der Entzündung unterdrücken und die Erkennung der Infektion erschweren. Hinweis: Die Behandlung einer Wundinfektion sollte im Kontext der Standardversorgung für den jeweiligen Wundtyp erfolgen, z.B. Wunddebridement, Entlastung und Korrektur der zugrundeliegenden Faktoren wie Mangelernährung, Ischämie und Hyperglykämie, um das Heilungspotential des Patienten zu verbessern, damit er die Infektion besser bekämpfen kann.



**Box 4: Zeichen und Symptome einer lokalisierten, sich ausbreitenden und systemischen Infektion in Wunden. Reproduziert mit Genehmigung von<sup>14</sup>**

Lokalisierte Infektion	Sich ausbreitende Infektion
<b>AKUTE WUNDEN, z.B. Operationswunden oder traumatische Wunden, Verbrennungen</b>	
<ul style="list-style-type: none"> <li>■ Klassische Zeichen und Symptome:                             <ul style="list-style-type: none"> <li>- Neue oder zunehmende Schmerzen</li> <li>- Rötung</li> <li>- Lokale Wärme</li> <li>- Schwellung</li> <li>- Eitriges Sekret</li> </ul> </li> <li>■ Fieber</li> <li>■ Verzögerte oder unterbrochene Heilung</li> <li>■ Abszess</li> <li>■ Unangenehmer Geruch</li> </ul>	<p>Wie bei einer lokalisierten Infektion, plus:</p> <ul style="list-style-type: none"> <li>■ Weitere Ausbreitung der Rötung</li> <li>■ Lymphangitis</li> <li>■ Reibegeräusche in Weichteilen</li> <li>■ Wundzerfall/Dehiszenz</li> </ul>
<b>CHRONISCHE WUNDEN, z.B. diabetische Fußgeschwüre, venöse Beingeschwüre, arterielle Bein-/Fußgeschwüre, Druckgeschwüre</b>	
<ul style="list-style-type: none"> <li>■ Neue, zunehmende oder veränderte Schmerzen</li> <li>■ Verzögerte (oder unterbrochene) Heilung</li> <li>■ Ödem um die Wunde</li> <li>■ Blutung oder brüchiges Granulationsgewebe</li> <li>■ Ausgeprägter Geruch oder Veränderung des Geruchs</li> <li>■ Verfärbung des Wundbetts</li> <li>■ Zunehmendes, verändertes oder eitriges Exsudat</li> <li>■ Verhärtung</li> <li>■ Taschen- oder Brückenbildung</li> </ul>	<p>Wie bei einer lokalisierten chronischen Infektion, plus:</p> <ul style="list-style-type: none"> <li>■ Wundzerfall</li> <li>■ Sich von den Wundrändern aus erstreckende Rötung</li> <li>■ Reibegeräusch, Wärme, Verhärtung oder Verfärbung mit Ausbreitung in den Bereich um die Wunde</li> <li>■ Lymphangitis</li> <li>■ Krankheitsgefühl oder unspezifische Verschlechterung des Allgemeinzustands des Patienten</li> </ul>
<b>SYSTEMISCHE INFEKTION</b>	
<p><b>Sepsis:</b> Dokumentierte Infektion mit Fieber oder Hypothermie, Tachykardie, Tachypnoe, erhöhter oder erniedrigter Anzahl von weißen Blutkörperchen</p> <p><b>Schwere Sepsis:</b> Sepsis und multiple Organdysfunktion</p>	

Silberverbandes sowie mit dem Zeitrahmen für die Überprüfung der Behandlung in den Krankenakten des Patienten dokumentiert werden<sup>16</sup>.



**Silberverbände sollten im Kontext der üblichen Wundversorgung verwendet werden, wozu eine ganzheitliche Untersuchung des Patienten und der Wunde, die Behandlung von zugrundeliegenden Begleiterkrankungen und die Vorbereitung des Wundbetts gehört<sup>68</sup>**

Silberverbände sollten nicht auf Wunden verwendet werden, wenn keine lokalisierte (offenkundige oder versteckte), sich ausbreitende oder systemische Infektion vorliegt, es sei denn, es gibt deutliche Anzeichen dafür, dass ein hohes Infektions- oder Reinfektionsrisiko bei der Wunde besteht. Box 5 fasst die Situationen zusammen, in denen Silberverbände nicht verwendet werden sollten.

**BOX 5: Wann Silberverbände nicht verwendet werden sollten**

- Wenn keine Anzeichen einer lokalisierten (offenkundigen oder versteckten), sich ausbreitenden oder systemischen Infektion vorliegen
- Bei sauberen Operationswunden mit geringem Infektionsrisiko, z.B. Hautentnahmestellen, geschlossene Operationswunden
- Bei chronischen Wunden, die entsprechend den Begleiterkrankungen und Alter erwartungsgemäß verheilen
- Bei kleinen akuten Wunden mit geringem Infektionsrisiko
- Bei Patienten, die empfindlich auf Silber oder einen der Verbandsbestandteile reagieren
- Bei Wunden, die enzymatisch debridementiert werden
- Während der Schwangerschaft oder in der Stillzeit
- Bei Vorliegen von vom Hersteller genannten Kontraindikationen; beispielsweise raten einige Hersteller von der Anwendung von Silberverbänden bei Magnetresonanztomographien (MRT) oder auf/in der Nähe von Körperstellen, die mit Strahlentherapie behandelt werden, ab

### **DIE ZWEI-WOCHEN- ‚ERPROBUNGSPHASE‘**

Es wurde empfohlen, antimikrobielle Verbände zunächst für zwei Wochen zu verwenden und anschließend die Wunde, den Patienten und den Behandlungsansatz erneut zu beurteilen<sup>16</sup>. Die Konsensusgruppe schlug vor, diese zweiwöchige Anfangsphase als zweiwöchige ‚Erprobungsphase‘ anzusehen, während der die Wirksamkeit des Silberverbandes beurteilt werden kann.

#### **Wenn nach zwei Wochen:**

- **Eine Besserung in der Wunde zu sehen ist, aber die Anzeichen einer Infektion fortbestehen** – kann es klinisch gerechtfertigt sein, den Silberverband weiter zu verwenden und die Wunde regelmäßig zu überprüfen
- **Eine Besserung in der Wunde zu sehen ist und die Zeichen und Symptome der Wundinfektion nicht mehr vorliegen** – sollte der Silberverband abgesetzt werden
- **Keine Besserung zu sehen ist** – sollte der Silberverband abgesetzt werden und es sollte überlegt werden, einen Verband anzulegen, der ein anderes antimikrobielles Mittel enthält und, wenn es dem Patienten nicht gut geht, ein systemisches Antibiotikum zu verabreichen und den Patienten erneut auf möglicherweise unbehandelte Begleiterkrankungen zu untersuchen.

Sobald die Gesamtkeimzahl unter Kontrolle ist und sich die Wunde bessert sollte ein nicht-antimikrobieller Verband in Erwägung gezogen werden.

### **PROPHYLAKTISCHE ANWENDUNG**

Antimikrobielle Verbände, wie z.B. Silberverbände, können als Barriere gegen Mikroorganismen in Wunden mit hohem Infektions- oder Reinfektionsrisiko verwendet werden<sup>69</sup>. Beispiele für solche Wunden sind Verbrennungen, Operationswunden, Druckgeschwüre in der Nähe des Anus, Wunden mit frei liegendem Knochen oder Wunden bei Patienten mit Immunschwäche, schlechter Durchblutung, instabilem Diabetes oder Neoplasien<sup>69</sup>.

Antimikrobielle Verbände können auch zur Verhinderung des Eindringens von Bakterien in Eintritts-/ Austrittsstellen von Medizinprodukten, wie z.B. Tracheostomie-Stellen, extern platzierten orthopädischen Stiften, postoperativen Drainagen, Thoraxdrainagen, Nephrostomie-Stellen, zentralvenösen Kathetern, Dialysekathetern und Epiduralkathetern eine Rolle spielen<sup>70-74</sup>. Diese Verwendung von Silberverbänden muss noch weiter definiert und bewertet werden.



**Wenn ein Silberverband zur Prophylaxe verwendet wird, sollte die Begründung in der Krankenakte des Patienten vollständig dokumentiert werden und die Anwendung des Verbands sollte regelmäßig, z.B. alle zwei Wochen überprüft werden.**

#### **ANWENDUNG IN DER PRAXIS - TIPPS ZUR VERWENDUNG VON SILBERVERBÄNDEN**

- Durchführung einer umfassenden Untersuchung des Patienten, der Wunde und deren Umgebung, bevor entschieden wird, ob ein Silberverband in Frage kommt
- Dokumentation der Begründung für die Anwendung eines Silberverbandes in den Krankenakten des Patienten
- Wahl des Silberverbandes auf Basis der Bedürfnisse des Patienten und der Wunde, d.h. Exsudatmenge, Wundtiefe, Anpassbarkeit, Geruchskontrolle, leichte Entfernung und Sicherheit
- Bei infizierten Wunden sollte der Verband zunächst zwei Wochen angewendet werden
- Bei fortgesetzter Anwendung von Silberverbänden sollten regelmäßige Überprüfungen erfolgen
- Anwendung von Silberverbänden im Kontext eines Wundmanagementprotokolls, das die Vorbereitung des Wundbetts je nach Wundtyp beinhaltet
- Befolgung der Anweisungen des Herstellers bezüglich Indikationen, Kontraindikationen, Anwendungsmethode, Wundreinigungsverfahren, Anfeuchtung des Verbands vor Applikation und Verwendung bei Patienten, die MRT oder Strahlentherapie unterzogen werden
- Bei Kindern und auf sehr großen Wunden ist bei der Anwendung von Silberverbänden Vorsicht geboten
- SSD enthaltende Verbände sollten nicht bei Patienten mit Überempfindlichkeit gegenüber Sulfonamid-Antibiotika oder mit Leber-/ Niereninsuffizienz bzw. in der Schwangerschaft, in der Stillzeit oder bei Neugeborenen verwendet werden

# Wahl eines Silberverbandes

Die Unterscheidung zwischen den zahlreichen Silberverbänden, die zur Verfügung stehen, kann aufgrund der Vielzahl verschiedener antimikrobieller Testmethoden und klinischer Endpunkte, die in den Studien verwendet werden, und des schwierigen Vergleichs der gewonnenen Daten verwirrend sein. In der Praxis wird die Auswahl eines Silberverbands am wahrscheinlichsten durch die folgenden Faktoren beeinflusst:

- Verfügbarkeit und Vertrautheit
- Zusätzliche Bedürfnisse von Patient und Wunde, z.B. produzierte Exsudatmenge und Zustand des Wundbetts
- Notwendigkeit eines Sekundärverbands
- Präferenz des Patienten.

Vorzuziehen wären beispielsweise gute Absorptionsfähigkeit für eine Wunde mit einer großen Exsudatmenge, Aktivkohle gegen Geruchsbildung und geringe Haftung für Patienten, denen der Verbandswechsel Schmerzen bereitet. Bei Patienten mit einem unregelmäßigen Wundbett kann erhöhte Anpassbarkeit des Verbands darüber hinaus die Bildung von Exsudatansammlungen, in denen Bakterien unter dem Verband gedeihen können, verhindern.

Auch die Dauer der Silberfreisetzung, kann eine wichtige Rolle spielen. Im Allgemeinen sollen Silberverbände über mehrere Tage hinweg anhaltend Silber abgeben, um die Notwendigkeit für häufige Verbandswechsel zu reduzieren. Wenn der Verband einmal wöchentlich gewechselt werden soll, dann ist es ratsam einen Verband zu wählen, von dem bekannt ist, dass er Silber über sieben Tage freisetzt.

**Tabelle 1 | *In vitro* Tests zur antimikrobiellen Wirksamkeit von Verbänden, nach<sup>75</sup>**

Test	Kurze Beschreibung der Methode	Vorteile	Nachteile	Aussagekraft zu Silber
Diffusionstest/ Zonenhemmtest	<ul style="list-style-type: none"> <li>■ Ein Verbandstück wird auf die Oberfläche eines mit Testbakterien geimpften Mediums gelegt und bis zu 24 Stunden inkubiert</li> <li>■ Antimikrobielle Wirksamkeit zeigt sich anhand der Entstehung eines Bereichs mit beeinträchtigtem Bakterienwachstum um den Verband – die Hemmzone gemessen in Millimeter)</li> </ul>	Einfach durchzuführen Weit hin erhältlich	Die Entstehung einer Hemmzone unterscheidet nicht zwischen bakteriostatischer und bakterizider Wirkung Wird manchmal mit bakterizider Wirkung verwechselt Die starken Schwankungen in den Techniken erschweren Vergleiche	Für Tests der Silberaktivität nicht ideal, weil Silber mit den Bestandteilen der Testmedien reagiert
Minimale Hemm- Konzentration (MHK, engl. MIC)	<ul style="list-style-type: none"> <li>■ Reagenzröhrchen mit einer Reihe von Konzentrationen des antimikrobiellen Mittels werden mit dem interessierenden Bakterium geimpft und bis zu 24 Stunden inkubiert</li> <li>■ Die Reagenzröhrchen werden auf Anzeichen für Bakterienwachstum untersucht: Die niedrigste Konzentration ohne Wachstum ist die MIC</li> <li>■ MIC<sub>50</sub> und MIC<sub>90</sub> sind die Konzentrationen, die zur Hemmung des Bakterienwachstums um 50% bzw. 90% notwendig sind</li> </ul>	Kann zur Bestimmung der Konzentrationen von antimikrobiellen Mitteln für die klinische Anwendung hilfreich sein	Liefert keine Informationen über die bakterizide Wirkung Hängt stark vom Wachstumsmedium ab	Bakterien haben MICs für Silber im Allgemeinen >1mg/l in komplexen Testmedien (z.B. solche mit organischen Substanzen und Chlorid)
Minimale bakterizide Konzentration (MBK, engl. MBC)	<ul style="list-style-type: none"> <li>■ Nach Bestimmung der MIC werden die Röhrchen ohne Wachstum in Wachstumsmedien geimpft und bis zu 24 Stunden inkubiert.</li> <li>■ Die niedrigste Konzentration von antimikrobiellem Mittel zur vollständigen Verhinderung des Bakterienwachstums ist die MBC</li> </ul>	Kann zur Bestimmung der Konzentrationen von antimikrobiellen Mitteln für die klinische Anwendung hilfreich sein	Liefert keine Informationen über die Abtötungsrate	Es hat sich gezeigt, dass die MBCs für Silber in einem weiten Bereich von 1 mg/l aufwärts schwanken, je nach verwendetem Testmedium
Logarithmische (log) Reduktion	<ul style="list-style-type: none"> <li>■ Das antimikrobielle Mittel wird mit dem Testbakterium in einer bekannten Kulturdichte 0,5-24 Stunden inkubiert.</li> <li>■ Zu verschiedenen Zeitpunkten werden die Bakterien gewonnen und das antimikrobielle Mittel wird neutralisiert</li> <li>■ Lebensfähige Zellen werden gezählt und die Anzahl als Logarithmus (log) ausgedrückt</li> <li>■ Der Log-Unterschied vor und nach Kontakt mit dem Mittel ist die Log Reduktion</li> <li>■ Eine Log Reduktion von &gt;3 (d.h.&gt;99,9% der Bakterien wurden abgetötet) kann zur Definition verwendet werden, ob ein Mittel bakterizid oder bakteriostatisch ist. Log Reduktionen von &gt;1, aber &lt;3 weisen darauf hin, dass einige Bakterien abgetötet wurden</li> </ul>	Am besten geeignet bei <i>in vitro</i> Tests zur Beurteilung des Verbandes. Kann Informationen über die Abtötungsrate liefern Kann das klinische Resultat vorhersagen	Wenn das Silber nicht korrekt neutralisiert wird, kann ein falscher Eindruck hinsichtlich der Wirksamkeit entstehen	Log Reduktionen für Silber sind schwer zu vergleichen, weil unterschiedliche Inkubationszeiten und Medien verwendet werden
Direkte Zählungen	<ul style="list-style-type: none"> <li>■ Zum Zählen der Bakterien nach Silberkontakt über eine vorgegebene Zeitdauer wird ein Mikroskop verwendet</li> </ul>	Nützlich zur Beurteilung der Wachstumshemmung (aber nicht der bakteriziden Wirkung)	Beschränkt auf den Nachweis von $\leq 2$ log Reduktion, d.h. kann nicht zwischen bakteriostatischen und bakteriziden Wirkungen unterscheiden	Siehe Nachteile

# Wahl eines Silberverbandes: Klinische Nachweise und Kosteneffizienz



Bei der Wahl eines Silberverbandes ist es wichtig, auf das richtige Gleichgewicht zwischen Bedürfnissen des Patienten, der Wunde und des Milieus deren Umgebung zu achten und zu überlegen, wie die Eigenschaften des Silberverbandes insgesamt die anderen Bedürfnisse des Patienten erfüllen, z.B. im Hinblick auf Umgang mit dem Exsudat, Haftung und Häufigkeit der Verbandswechsel.

## ANTIMIKROBIELLE WIRKSAMKEIT - IN VITRO NACHWEISE

*In vitro* wurde nachgewiesen, dass Silber antimikrobielle Wirksamkeit gegen eine große Vielzahl von Mikroorganismen besitzt, darunter auch resistente Formen wie MRSA und VRE, sowie gegen Pilze und anaerobe Keime<sup>6,75-77</sup>. Die zur Untersuchung der antimikrobiellen Wirksamkeit verwendeten Techniken (siehe Tabelle 1, Seite 9) sind häufig nicht standardisiert<sup>64</sup>, so dass Vergleiche zwischen den Studien unmöglich sind oder zu falschen Schlussfolgerungen führen.

Direkte Vergleiche mehrerer verschiedener Verbände haben Unterschiede im Silbergehalt, der freigesetzten Silbermenge und Umfang und Grad der antimikrobiellen Wirksamkeit ergeben<sup>53,56,76,78</sup>. Eine Studie fand keine Korrelation zwischen dem Silbergehalt oder der freigesetzten Silbermenge und der antimikrobiellen Wirksamkeit in einem Auflösungstest *in vitro*, was darauf hinweist, dass die Silberauflösung aus einem Verband kein Vorhersagefaktor für antimikrobielle Wirksamkeit ist<sup>56</sup>.

Andere Studien kamen zu dem Schluss, dass der Silbergehalt zwar wichtig ist, aber viele andere Faktoren die Fähigkeit eines Verbandes zur Abtötung von Mikroorganismen beeinflussen, z.B. die Verteilung von Silber im Verband, die Freisetzung von Silber aus dem Verband, die Fähigkeit des Verbandes, eng mit der Wundoberfläche in Kontakt zu kommen (Anpassbarkeit des Verbandes), das Flüssigkeitsabsorptionsvermögen des Verbandes, die Konstruktion des Verbandes und seine chemische und physikalische Form<sup>53,79,80</sup>.



Aufgrund der Komplexität des Wundmilieus ist es unwahrscheinlich, dass *in vitro* Tests zur Untersuchung der antimikrobiellen Wirksamkeit von Silberverbänden wirklich repräsentativ für die Leistung des Verbandes in einer Wunde sind

## KLINISCHE NACHWEISE

Silberverbände wurden in vielen unterschiedlichen Studienarten untersucht. Randomisierte klinische Studien wurden an einer Reihe von akuten und chronischen Wunden (siehe Tabelle 2, Seite 13) mit mehreren unterschiedlichen Endpunkten durchgeführt. Einige Studien fanden positive Wirkungen von Silberverbänden auf die Wundheilungsparameter<sup>49,81-91</sup>, während andere keine signifikanten Unterschiede gegenüber den Vergleichsprodukten fanden<sup>1,92</sup>.

Schwierigkeiten bei der Interpretation und dem Vergleich von Studien ergeben sich aus der kleinen Anzahl der Patienten in einigen Studien (wodurch es zu Problemen in Bezug auf unzureichende Power der Studie und zu Randomisierungsproblemen kommen kann) und der großen Vielfalt an unterschiedlichen Einschlusskriterien, Studienprotokollen und verwendeten Endpunkten. Deshalb ist es nicht überraschend, dass einige systematische Überprüfungen und Metaanalysen (siehe Tabelle 3, Seite 16) zu unterschiedlichen Schlussfolgerungen gelangten oder keine ausreichenden Vergleichsdaten erbrachten.

## Gültigkeit der Endpunkte

Viele der Studien mit Silberverbänden beinhalteten Endpunkte, die sich auf die Heilung bezogen. Angemessenere Endpunkte für Silberverbände wären aber beispielsweise die Messung der mikrobiologischen Belastung oder die Untersuchung von Indikatoren für Infektionen<sup>16</sup>.

Einige randomisierte klinische Studien mit Silberverbänden haben solche Endpunkte verwendet:

- **Bakteriologische Endpunkte** – es wurde gefunden, dass Aktivkohle und ein Silberverband die im Labor gemessene Bakterienbelastung signifikant stärker verringerte als ein zur Kontrolle verwendeter Schaumstoffverband ( $p < 0,05$ )<sup>90</sup>. Eine andere Studie, in der Silberverbände mit SSD verglichen wurde, fand heraus, dass beide vergleichbare Verringerungen der Bakterienkolonisation hervorriefen<sup>93</sup>. In einer weiteren Studie, in der ein Silberalginatverband mit einem einfachen Alginatverband verglichen wurde, zeigte sich ein Trend zu einer höheren Besserungsrate des bakteriologischen Status zugunsten des Silberverbandes<sup>94</sup>

- **Klinische Indikatoren für Infektion** – eine Studie zur Untersuchung vorab festgelegter Infektionsindikatoren fand heraus, dass signifikant mehr Wunden, die mit einem Silberverband behandelt wurden, nach vier oder acht Behandlungswochen keine Anzeichen für eine starke Bakterienkolonisation zeigten als die Kontrolle ( $p < 0,05$ )<sup>83</sup>. Eine andere kleinere Studie, die Scores für klinische Infektion verwendete, fand keinen signifikanten Unterschied zwischen einem Silberverband und einem Kontrollverband nach zwei Behandlungswochen und Beobachtung<sup>94</sup>.

### **Evidenzgrade**

Randomisierte klinische Studien liefern üblicherweise ein hohes Maß an Beweisen, weil die Randomisierung das Risiko für Verzerrung minimiert und dem Placeboeffekt entgegenwirkt. Leider sind multizentrische randomisierte klinische Studien teuer und zeitraubend und werden deshalb weniger häufig durchgeführt<sup>30</sup>. Deshalb müssen andere Nachweise, wie z.B. Beobachtungsstudien, Experten- und Patientenmeinungen pragmatisch zur Beurteilung der Wirksamkeit herangezogen werden. Dieser Weg wird auch in anderen Bereichen der Medizin in Erwägung gezogen<sup>95</sup>.

### **VULCAN Studie**

Eine besonders einflussreiche und kontroverse Studie mit Silberverbänden war die VULCAN Studie<sup>17</sup>. Diese Studie randomisierte 213 Patienten mit venösen Beingeschwüren auf einen von einer Vielzahl silberhaltiger Verbände oder auf einen vom Arzt gewählten nicht-antimikrobiellen Kontrollverband. Die Hauptaussgangvariable war die Rate der vollständigen Heilung nach 12 Wochen. Die Studie kam zu dem Schluss, dass es im Hinblick auf geheilte Geschwüre, Zeit bis zur Heilung oder Rezidivraten keinen statistisch signifikanten Unterschied zwischen der Anwendung von silberhaltigen Verbänden und den Kontrollverbänden gibt. Die Kosteneffizienzanalyse fand höhere Kosten im Zusammenhang mit den Silberverbänden.

Viele Kommentatoren äußerten ihre Bedenken, dass trotz der Sorgfalt des Studiendesigns die Schlussfolgerungen potentiell irreführend sind<sup>18-20</sup>.

Der Hauptpunkt dabei ist, dass die Studie die Silberverbände nicht entsprechend den aktuellen Empfehlungen anwendete, so dass nicht zu erwarten war, dass sie klinisch relevante Informationen zur Wirksamkeit lieferte. Beispiel:

- Silberverbände sind zur Behandlung von Wunden mit hoher Keimbelastung oder zur Verhinderung von Infektionen in Wunden mit entsprechend hohem Risiko vorgesehen. Die Studie berichtete nicht über ein Infektionsrisiko und sie untersuchte die Wunden weder klinisch noch mikrobiologisch auf das Vorhandensein einer Infektion
- Silberverbände sollen nicht über längere Zeiträume verwendet werden, insbesondere wenn keine Infektion vorliegt. In der Studie wurden sie 12 Wochen angewendet
- Ziel der Behandlung mit Silberverbänden ist nicht die Wundheilung sondern die Kontrolle der Gesamtkeimzahl in der Wunde. Wundheilung ist daher ein unangebrachtes Maß für die Wirksamkeit.

Die Schlussfolgerung, dass die Routineanwendung von Silberverbänden bei venösen Beingeschwüren nicht zu rechtfertigen ist, ist daher nicht überraschend. Leider wurden die Erkenntnisse der Studie aber verallgemeinert, so dass sie darauf hinzuweisen scheinen, dass Silberverbände nicht wirken und es gerechtfertigt sei, sie den Ärzten nicht mehr zur Verfügung zu stellen.

## KOSTENEFFIZIENZ

Die gründliche Beurteilung der Kosteneffizienz eines medizinischen Eingriffs ist kompliziert und umfasst viele Faktoren, wie z.B. die Nutzung von Ressourcen, Fragen im Hinblick auf die Lebensqualität und wirtschaftliche Parameter wie Arbeitsfähigkeit<sup>6</sup>; im Idealfall sollte sie separat von klinischen Studien durchgeführt werden<sup>44</sup>.

In einer Reihe von Studien wurde gefunden, dass Silberverbände mit Faktoren in Zusammenhang stehen, die im Hinblick auf die Kosteneffizienz nützlich sein können, z.B.:

- Verringerte Zeit bis zur Wundheilung<sup>81,96</sup>
- Kürzere Krankenhausaufenthalte<sup>50,51</sup>
- Verringerte Häufigkeit von Verbandswechseln<sup>48,49</sup>
- Verringerte Notwendigkeit von Schmerzmitteln während Verbandswchseln<sup>48</sup>
- Weniger MRSA-Bakteriämien durch MRSA-infizierte Wunden<sup>97</sup>.

Eine formale Kosten-Nutzen-Analyse von Silberverbänden wird benötigt und erwartet. Eine retrospektive Studie der Krankenhauskosten im Zusammenhang mit Verbrennungen in der Pädiatrie hat aber ergeben, dass die Gesamtgebühren und direkten Kosten bei Patienten, die mit einem Silber-Hydrofiberverband behandelt wurden, signifikant geringer waren als bei mit SSD behandelten Patienten ( $p < 0,05$  für beide)<sup>50</sup>. Analog wurde in einer anderen randomisierten klinischen Studie gefunden, dass die Behandlung von Verbrennungen mit einem Silber-Hydrofiberverband bedeutend weniger kostete als die Behandlung mit SSD<sup>81</sup>.

In der Praxis ist die Kostenerstattung im Gesundheitswesen gegliedert und die Kosten für die vom Arzt aufgewendete Zeit werden getrennt von den Ressourcenkosten behandelt. Das bedeutet, dass auch wenn gezeigt werden kann, dass ein Verband insgesamt Geld einspart, weil er die Heilungszeit, die Dauer des Krankenhausaufenthalts oder die Pflegezeit verringert, die Budgetverantwortlichen für Verbände trotzdem die Kostenerstattung auf einfache preiswerte Verbände begrenzen können.



Die Budgetverantwortlichen im Gesundheitswesen sollten ermutigt werden, genauer über die Möglichkeiten weiterer Kosteneinsparungen durch Verbände durch verringerte Heilungszeit, kürzeren Krankenhausaufenthalt oder weniger Pflegezeit nachzudenken (siehe Irrtum 8, Seite 3).

## ZUKÜNFTIGE FORSCHUNG

Die Forschung im Hinblick auf die klinische Wirksamkeit von Silberverbänden läuft weiter. Box 6 enthält eine Liste des besonderen Forschungsbedarfs, der von der Konsensusgruppe erkannt wurden.

### BOX 6: Zukünftige Forschung

- Klärung des Zusammenhangs zwischen Verbandzusammensetzung und Silberverfügbarkeit
- Klärung des Einflusses der Silberverfügbarkeit auf die klinische Funktion
- Besseres Verständnis für den Zusammenhang zwischen Silberverfügbarkeit, systemischer Resorption und potentiellen systemischen Wirkungen
- Weitere Studien mit Silberverbänden und Endpunkten im Zusammenhang mit der Gesamtkeimzahl und klinischen Indikatoren für Infektion
- Formale Analysen zur Lebensqualität und Kosteneffizienz
- Klärung, wie angemessene antimikrobielle Mittel/Verbände gewählt werden sollen
- Besseres Verständnis der optimalen Anwendung von antimikrobiellen Verbänden, einschließlich Silberverbänden, zur Prävention von Infektionen oder Reinfektionen in Wunden mit hohem Risiko
- Entwicklung weniger invasiver diagnostischer Tests für Infektionen
- Besseres Verständnis für Biofilme und ihre Behandlung

**Tabelle 2 | Randomisierte klinische Studien mit Silberverbänden in akuten und chronischen Wunden**

Die hier zusammengefassten Studien sind charakteristisch für die Literatur über Silberverbände und stellen keine umfassende Literaturrecherche dar. Studien mit SSD oder SSD-Creme als Wirkstoff enthaltenden Verbänden wurden ausgelassen.

AKUTE WUNDEN			
Wundtyp	Produkt(e)	Quelle	Resultate
<b>VERBRENNUNGEN</b>			
Verbrennungen 1. und 2. Grades	Askina Calgitrol Ag (Silberalginat) versus SSD-Creme (n=65)	Opananon S, et al. <i>Int Wound J</i> 2010; 7(6): 467-71	Die Heildauer in der Verbandsgruppe war signifikant kürzer als in der SSD-Gruppe (p<0,02) Die Verbandsgruppe hatte signifikant geringere Schmerzscores, weniger Verbandwechsel und weniger Pflegezeit als die SSD-Gruppe (p<0,02 für alle)
Verbrennungen 1. und 2. Grades	AQUACEL Ag (Silber-Hydrofaser) versus SSD-Creme (n=70)	Muangman P, et al. <i>Int Wound J</i> 2010; 7(4): 271-76	Die Zeit bis zum Wundverschluss war in der Gruppe mit Silber-Hydrofaserverband signifikant kürzer als in der SSD-Gruppe (p<0,02) Die Anzahl der Krankenhausbesuche war in der Gruppe mit dem Silberverband geringer (p<0,001) und die Gesamtkosten waren für die Verbandsgruppe signifikant niedriger (p<0,01)
Frische transplantierte Verbrennungen	ACTICOAT versus 5% mit Sulfamylon getränkte Verbände für Verbrennungen (n=20)	Silver GM, et al. <i>J Burn Care Res</i> 2007; 28(5): 715-19	Die mediane Anzahl der Verbandwechsel war in der ACTICOAT-Gruppe geringer (p<0,05) und die durchschnittlichen Kosten pro Patient waren mit ACTICOAT ebenfalls geringer Zwischen den beiden Gruppen fanden sich hinsichtlich der Wundheilung und Infektionskomplikationen kein statistischer Unterschied
Verbrennungen 1. und 2. Grades	AQUACEL Ag versus SSD (n=84)	Caruso D, et al. <i>J Burn Care Res</i> 2006; 27(3): 298-309	Der Silber-Hydrofaserverband war mit weniger Schmerzen und Angst bei den Verbandwechseln verbunden und verursachte beim Tragen weniger Brennen und Stechen als SSD (p<0,05 für diese Resultate) Der prozentuale Anteil von Patienten mit voller Epithelialisierung unterschied sich nicht signifikant zwischen den beiden Gruppen Die durchschnittliche Kosteneffizienz betrug \$1409,06 für den Silber-Hydrofaserverband und \$1967,95 für SSD pro geheilter Verbrennung
Verbrennungen 2. Grades	Silber-Nanopartikel-Verband versus SSD-Creme oder Vaselinegaze (n=191)	Chen J, et al. <i>Zhonghua Wai Ke Za Zhi</i> 2006; 44(1): 50-52	Silber-Nanopartikel und SSD Creme riefen eine vergleichbare Reduzierung der Bakterienkolonisation der Wunden hervor; in der Gruppe mit Vaselinegaze nahm die Kolonisation zu Die Heilungszeit für oberflächliche Wunden 2. Grades war für die Silber-Nanopartikel-Gruppe signifikant kürzer als für die SSD- oder Vaselinegaze-Gruppe (p<0,01)
Verbrennungen 1. und 2. Grades	ACTICOAT versus SSD (n=47)	Varas RP, et al. <i>J Burn Care Rehabil</i> 2005; 26(4): 344-47	Schmerzen bei der Wundversorgung waren in der ACTICOAT-Gruppe signifikant geringer als in der SSD-Gruppe (p<0,0001)
Verbrennungen	ACTICOAT versus Silbernitratlösung (n=30)	Tredget EE, et al. <i>J Burn Care Rehabil</i> 1998; 19(6): 531-37	Bei den mit ACTICOAT behandelten Wunden fanden sich weniger Fälle von Verbrennungswundensepsis und sekundären Bakteriämien als bei den mit Silbernitrat behandelten Wunden (5 vs. 16 bzw. 1 vs. 5).
<b>OPERATIONSWUNDEN/TRAUMATISCHE WUNDEN</b>			
Kolorektale Operationswunden	Silbernylonverband (Silverlon) versus Gaze (n=110)	Krieger BR, et al. <i>Dis Colon Rectum</i> 2011; 54: 1014-19	Die Inzidenz von Infektionen an der Operationsstelle war in der Silbernylongruppe signifikant geringer als in der Kontrollgruppe (p=0,011)
Kolorektale Operationswunden	AQUACEL Ag versus kein Verband (n=160)	Siah CJ, et al. <i>J Wound Care</i> 2011; 20(12): 561-68	Der nach der Operation für 7 Tage angelegte Silber-Hydrofaserverband reduzierte die Bakterienkolonisation an der Operationsstelle im Vergleich zu keinem Verband (p<0,001) Die Raten von Infektionen an der Operationsstelle unterschieden sich zwischen der Gruppe mit Silberverband und der Gruppe ohne Verband nicht statistisch signifikant (oberflächliche Infektion der Operationsstelle p=0,118; tiefe Infektion der Operationsstelle p=0,115)
Sinus pilonidalis	Silber-Hydrofaser versus trockener Schwamm bis zum Wundverschluss (n=43)	Koyuncu A, et al. <i>EWMA Journal</i> 2010; 10(3): 25-27	Die Anzahl der verwendeten Verbände und die Zeit bis zum vollständigen Wundverschluss waren in der Silber-Gruppe signifikant geringer als in der Kontrollgruppe (p<0,05 für beide Variablen)
Offene Operationswunden und traumatische Wunden	AQUACEL Ag (Silber-Hydrofaser) versus Povidon-Jod-Gaze für 2 Wochen (n=67)	Jurczak F, et al. <i>Int Wound J</i> 2007; 4(1): 66-76	Der Silberverband war im Hinblick auf Schmerzmanagement insgesamt, Gesamtkomfort, Wundtrauma bei Entfernung des Verbands, Exsudathandhabung und Einfachheit der Anwendung signifikant besser als Jod (alle p<0,01) Die Raten der vollständigen Heilung unterschieden sich nicht signifikant zwischen den beiden Gruppen.
<b>WUNDEN AN EINER HAUTENTNAHMESTELLE</b>			
Hautentnahmestellen	AQUACEL Ag versus Glucan II (n=20)	Bailey S, et al. <i>J Burn Care Res</i> 2011; 32(9): 627-32	Es fand sich kein signifikanter Unterschied zwischen den Gruppen hinsichtlich Heilungszeit, Infektionsrate und kosmetischem Resultat
Spalthautentnahmestellen	AQUACEL Ag mit Gazeabdeckung versus AQUACEL Ag mit transparentem Folienverband (n=70)	Blome-Eberwein S, et al. <i>Burns</i> 2010; 36: 665-72	77% der Wunden zeigten bis Tag 14 $\geq$ 90% Epithelialisierung; in der Gruppe mit dem transparentem Folienverband gab es eine größere Anzahl von geheilten Wunden als in der Gazegruppe (p=0,046) Die Schmerzscores nahmen in beiden Gruppen im Lauf der Zeit ab.
Spalthautentnahmestellen	AQUACEL Ag versus Paraffingaze (n=20)	Lohsiriwat V, et al. <i>Ann Plastic Surg</i> 2009; 62(4): 421-22	Die durchschnittliche Zeit bis zur vollständigen Epithelialisierung war in der Gruppe mit dem Silberverband signifikant kürzer als in der Gruppe mit Paraffingaze (p=0,031) Der durchschnittliche Schmerzscore bei Entfernung des Verbands war in der Gruppe mit dem Silberverband signifikant niedriger als in der Gazegruppe (p=0,027)



**Tabelle 2 | Fortsetzung**

Wundtyp	Produkt(e)	Quelle	Resultate
<b>EINTRITTS/AUSTRITTSSTELLEN</b>			
Gefäßkatheterstellen	Arglaes (Silberfolienverband) versus Tegaderm (Folienverband) (n=31)	Madeo M, et al. <i>Intensive Crit Care Nurs</i> 1998; 14(4): 187-91	Zwischen den beiden Verbänden fand sich kein statistischer Unterschied im Hinblick auf das Bakterienwachstum an der Einführungsstelle oder an den Katheterspitzen
Einführungsstellen von Subklavia-Kathetern	Mit Silber imprägnierte Kollagenmanschette versus semiokklusiver Verband versus Collodion (n=50)	Babycos CR, et al. <i>J Parenter Enteral Nutr</i> 1993; 17(1): 61-63	Zwischen den drei Gruppen fand sich kein statistischer Unterschied im Hinblick auf Sepsis an der Einführungsstelle oder im Zusammenhang mit dem Katheter

**CHRONISCHE WUNDEN**

Wundtyp	Produkt(e)	Quelle	Resultate
---------	------------	--------	-----------

**DRUCKGESCHWÜRE**

Druckgeschwüre (Grad III und IV)	Silbernetzverband (Tegaderm) versus SSD (n=40)	Chuangsuanich A, et al. <i>J Med Assoc Thai</i> 2011; 94(5): 559-65	Nach 8 Behandlungswochen waren die mittlere Heilungsrate und die prozentuale Verringerung des PUSH-Scores in der Gruppe mit dem Silberverband höher als in der SSD-Gruppe, aber der Unterschied war nicht statistisch signifikant Die geschätzten durchschnittlichen Behandlungskosten waren für den Silberverband signifikant niedriger als für SSD (p<0,01)
----------------------------------	--	---	--

**BEINGESCHWÜRE**

Venöse Beingeschwüre mit Infektionsrisiko	AQUACEAg für 4 Wochen, dann AQUACEL für 4 Wochen versus Urgotul Silver für 4 Wochen gefolgt von Urgotul für 4 Wochen (n=281)	Harding K, et al. <i>Int Wound J</i> 2011; doi: 10.1111/j.1742-481X.2011.00881.x	Nach 8 Behandlungswochen zeigten die Gruppen vergleichbare Abnahmen der relativen Wundgröße Die AQUACEL Ag Gruppe enthielt einen signifikant höheren Anteil von Patienten mit besserem Wundfortschritt als die Gruppe mit Urgotul Silber (p=0,0108)
Infizierte venöse Beingeschwüre mit Anzeichen von Entzündung	Contreet Ag (Silberschaum) versus Biatain (Schaumstoff) für 9 Wochen (n=42)	Dimakakos E, et al. <i>Wounds</i> 2009; 21(1): 4-8	Nach 9 Wochen war das Geschwür bei 81% in der Silber-Gruppe und bei 48% in der Kontrollgruppe vollständig verheilt Die Wundheilungsrate war in der Silber-Gruppe signifikant höher als in der Kontrollgruppe (p=0,02)
Seit mehr als 6 Wochen bestehende venöse Beingeschwüre	Vom Arzt gewählter Silberverband im Vergleich zu einem Verband ohne Silber mit geringer Haftfähigkeit für 12 Wochen (n=213) VULCAN Studie	Michaels JA, et al. <i>Br J Surg</i> 2009; 96: 1147-56	Es fand sich kein Unterschied zwischen den Verbänden im Hinblick auf den Anteil von verheilten Geschwüren nach 12 Wochen (59,6% in der Silber-Gruppe, 56,7% in der Kontrollgruppe) Es gab keinen Unterschied zwischen den Gruppen hinsichtlich der medianen Zeit bis zur Heilung oder der gesundheitsbezogenen Lebensqualität Die signifikant höheren Kosten für Patienten, die mit antimikrobiellen Verbänden behandelt wurden, waren teilweise auf die erhöhte Häufigkeit von Verbandswechsels und teilweise auf die Verbandskosten zurückzuführen
Chronische venöse Beingeschwüre mit Anzeichen von kritischer Kolonisation	Restore Kontaktschicht Silber für 4 Wochen gefolgt von Restore Kontaktschicht (neutrale Kontaktschicht) für 4 Wochen versus Restore Kontaktschicht für 8 Wochen (n=102)	Lazareth I, et al. <i>Wounds</i> 2008; 20(6): 158-66	Am Ende der 8 Wochen waren die Verringerung der Oberfläche und des klinischen Scores in der Silber-Gruppe signifikant größer (p=0,023) Die mediane Verschlussrate war in Woche 4 (p=,009) für die Silber-Gruppe signifikant höher und blieb in der Silber-Gruppe auch bis zu Woche 8 nach Umstellung auf die Kontaktschicht ohne Silber höher (p=0,001) In Woche 4 und 8 zeigten signifikant mehr Wunden in der Silber-Gruppe keine vorab festgelegten Anzeichen einer starken Bakterienkolonisation (Woche 4 p=0,0097; Woche 8 p=0,044)
Kritisch kolonisierte venöse Beingeschwüre mit verzögerter Heilung	Contreet Schaumstoff (silberhaltiger Schaumstoff) versus ALLEVYN Hydrocellular (Schaumstoff) für 4 Wochen (n=129)	Jørgensen B, et al. <i>Int Wound J</i> 2005; 2(1): 64-73	Nach 4 Wochen war der Geschwürsbereich in der Silber-Gruppe signifikant kleiner als in der Kontrollgruppe Nach 1 und 4 Wochen hatten signifikant weniger Patienten Wundgeruch in der Silber-Gruppe als in der Kontrollgruppe Bei der Abschlussvisite fanden sich signifikant weniger Leckagen in der Gruppe mit dem Silberverband als in der Kontrollgruppe
Chronische venöse oder gemischt venöse/arterielle Beingeschwüre mit kritischer Kolonisation	Silberschaumstoffverband versus Schaumstoffverband für 4 Wochen (n=109)	Romanelli M and Price P. <i>J Am Acad Dermatol</i> 2005; 52: 21	Nach 1 Woche war der vom Patient und dem Studienpersonal wahrgenommene Geruch in der Silber-Gruppe signifikant stärker verringert (p<0,02) Die Silber-Gruppe hatte nach 4 Wochen signifikant weniger Leckage (p 0,01) Die relative Reduzierung des mittleren Geschwürsbereichs war beim Silberverband signifikant besser (p=0,03) Hinsichtlich Tragekomfort oder Schmerzen fanden sich keine signifikanten Unterschiede zwischen den Verbänden
Venöse Beingeschwüre	Mit Aktivkohle und Silber imprägnierter Verband versus Therapien ohne Silbergehalt für 6 Wochen (n=38)	Wunderlich U and Orfanos OE. <i>Hautarzt</i> 1991; 42(7): 446-50	Die Silber-Gruppe zeigte signifikant stärkere Epithelialisierung und Reduzierung der Geschwürsgröße (p<0,05). In der Silber-Gruppe heilten 6 von 9 Geschwüren, in der Kontrollgruppe nur 2 von 19 Exsudat, Granulation, Kolonisation von Geschwüren und Geruch, Erythem und Ödem unterschieden sich nicht signifikant zwischen den Gruppen

**Tabelle 2 | Fortsetzung**

Wundtyp	Produkt(e)	Quelle	Resultate
<b>GEMISCHT</b>			
Chronische venöse Beingeschwüre (n=12) und Druckgeschwüre (n=24) mit kritischer Kolonisation	Silberalginat/Carboxymethylcellulose-Verband vs Calciumalginat-Verband (Kaltostat) (n=36)	Beele H, et al. <i>Int Wound J</i> 2010; 7: 262-70	Nach 4 Wochen war der durchschnittliche Infektionsscore in beiden Gruppen verringert Der durchschnittliche Infektionsscore hatte sich in der Silber-Gruppe signifikant stärker verringert als in der Alginatgruppe (p=0,013)
Infizierte chronische (86%) oder akute Wunden (14%)	Askina Calgitrol Ag (Silberalginat) oder Algosteril (Alginat) für 2 Wochen (n=42)	Trial C, et al. <i>J Wound Care</i> 2010; 19(1): 20-26	Der Silberverband wies im Vergleich zum Alginatverband überlegene antimikrobielle Wirksamkeit auf Die beiden Verbände ähnelten sich im Hinblick auf die Reduzierung der lokalen Infektion, der lokalen Toleranz, der Akzeptanz und der Nützlichkeit
Unterschenkelgeschwüre mit klinischen Anzeichen einer Infektion oder kritischen Kolonisation	Nanokristalliner Silberverband (ACTICOAT) versus Cadexomer Jodverband (Iodosorb) (n=281)	Miller CN, et al. <i>Wound Repair Regen</i> 2010; 18: 359-67	Über den 12-wöchigen Beobachtungszeitraum fand sich kein signifikanter Unterschied zwischen den Verbandsgruppen hinsichtlich der Anzahl geheilter Wunden (p>0,05) Der Silberverband war in den ersten 2 Behandlungswochen mit schnelleren Heilungszeiten in größeren, älteren Wunden verbunden
Chronische Wunden mit verzögerter Heilung undmäßigem bis starkem Exsudat	Contreet Schaumstoff (Silberschaum) versus örtliche beste Praxis für 4 Wochen (n=619) CONTOP Studie	Münter KC, et al. <i>J Wound Care</i> 2006; 15(5): 199-206	Nach 4 Wochen war die mediane Reduzierung des Geschwürsbereichs in der Silber-Gruppe signifikant höher als in der Kontrollgruppe (47,1% vs 31,8%; p=0,0019) Die Silber-Gruppe zeigte auch signifikante Verbesserung (p<0,05) bei Exsudathandhabung, Einfachheit der Anwendung, Geruch und Schmerzen In der Silber-Gruppe wurde signifikant weniger Zeit für Verbandswechsel aufgewendet und die mittlere Tragezeit war länger (p<0,05)
Chronische Wunden mit mindestens 2 Zeichen einer lokalen Infektion	Silvercel (Silberalginat) versus Algosteril (Alginat) für 4 Wochen (n=99)	Meaume S, et al. <i>J Wound Care</i> 2005; 14(9): 411-19	Kein Patient in der Testgruppe und 10,5% der Patienten in der Kontrollgruppe wurden bei der Abschlussvisite mit systemischen Antibiotika behandelt Die Verschlussrate nach 4 Wochen war in der Silber-Gruppe signifikant höher als in der Kontrollgruppe (p=0,024)
Chronische Wunden mit verzögerter Heilung	Contreet Schaumstoff (Silberschaum) versus örtliche beste Praxis für 4 Wochen (n=82)  Britische Gruppe der CONTOP Studie	Russell L. <i>Wounds UK</i> 2005; 1: 44-54	In der Silber-Gruppe fand sich eine relative Reduzierung des Wundareals um 50% (25% in der Kontrollgruppe) Der Silberverband war einfacher anzulegen und zu entfernen und zeigte bessere Leckkontrolle (alle p<0,01)
Chronische Wunden ohne Anzeichen einer lokalen Infektion	Actisorb Plus 25 (Aktivkohle mit Silber) versus Telle (Schaumstoff) für 2 Wochen (n=125)	Verdú Soriano J, et al. <i>J Wound Care</i> 2004; 13(10): 419-23	Bakteriologische Analysen wurden bei Baseline und am Endpunkt (2 Wochen) durchgeführt Nach 2 Wochen zeigten 85,1% der Wunden in der Gruppe mit dem Silberverband eine Verringerung der Bakterienzahl in der Wunde, verglichen mit 62,1% in der Kontrollgruppe (p=0,003)
<b>DIABETISCHE FUSSGESCHWÜRE</b>			
Nicht-ischämische diabetische Fußgeschwüre	AQUACEL Ag (Silber-Hydrofaser) versus Algosteril (Alginat) für 8 Wochen oder bis zur Heilung (n=134)	Jude EB, et al. <i>Diabetic Med</i> 2007; 24: 280-88	Die Wundtiefe in der Silber-Gruppe war signifikant stärker reduziert als in der Kontrollgruppe (p=0,04) In der Silber-Gruppe gab es insgesamt mehr Verbesserungen und weniger Verschlechterungen (p=0,058) und zwar insbesondere in der Untergruppe mit Antibiotika (p=0,02) Die mittlere Zeit bis zur Heilung unterschied sich nicht signifikant zwischen den beiden Gruppen

**Tabelle 3 | Systematische Reviews und Metaanalysen zu Silberverbänden**

Die hier zusammengefassten Studien sind charakteristisch für die Literatur über Silberverbände und stellen keine umfassende Literaturrecherche dar.

Wundtyp	Titel	Literaturstelle	Umfasste Studien	Schlussfolgerungen
<b>VERBRENNUNGEN</b>				
Verbrennungen	Systematischer Review von silberhaltigen Verbänden und topischen Silberpräparaten (mit Verbänden verwendet) für Verbrennungen	Aziz Z, et al. <i>Burns</i> 2011; <a href="http://dx.doi.org/10.1016/j.burns.2011.09.020">http://dx.doi.org/10.1016/j.burns.2011.09.020</a>	Von 14 identifizierten RCTs verglichen 4 RCTs silberhaltige Verbände mit Verbänden ohne Silber Die anderen RCTs verglichen SSD mit Präparaten ohne Silbergehalt	Von den 4 RCTs mit silberhaltigen Verbänden: <ul style="list-style-type: none"> <li>Die Ergebnisse der 2 RCTs, bei denen die Heilungszeit angegeben wurde, konnten nicht kombiniert werden, weil sich die Studienpopulationen voneinander unterschieden</li> <li>Eine dieser Studien berichtete einen signifikanten Unterschied in der Heilungszeit für die Silber-Gruppe; die andere berichtete das Gegenteil</li> </ul>
Verbrennungen	Nanokristallines Silber: Eine systematische Überprüfung von randomisierten Studien an Patienten mit Verbrennungen und evidenzbasierter Beurteilung der potentiellen Vorteile im Vergleich mit älteren Silberformulierungen	Gravante G, et al. <i>Ann Plastic Surg</i> 2009; 63(2): 201-5	5 RCTs wurden in eine Metaanalyse der Infektionsinzidenz eingeschlossen; 3 dieser RCTs wurden in eine Schmerz-Metaanalyse eingeschlossen	Die Metaanalyse zeigte, dass die Gruppe mit nanokristallinem Silber: <ul style="list-style-type: none"> <li>Eine signifikant geringere Inzidenz von Infektionen zeigte als die Gruppe mit SSD-/Silbernitrat (<math>p &lt; 0,001</math>)</li> <li>Eine signifikant stärkere Reduzierung der Schmerzen aufwies als die SSD-Gruppe (<math>p &lt; 0,001</math>)</li> </ul>
Oberflächliche Verbrennungen und Verbrennungen 1. und 2. Grades	Verbände für oberflächliche Verbrennungen und Verbrennungen 1. und 2. Grades	Wasiak J, et al. <i>Cochrane Database Systematic Reviews</i> 2008; 8(4): CD002106	26 RCTs wurden eingeschlossen	Verbrennungen, die mit Hydrogels, silikonbeschichteten Verbänden, biosynthetischen Verbänden und antimikrobiellen Verbänden verbunden waren, heilten schneller als Verbrennungen mit SSD- oder Chlorhexidin-Verbänden Weniger Verbandswechsel waren notwendig für Hydrokolloid-, Silikon- und Silberverbände im Vergleich zu SSD SSD verzögerte die Heilung und erforderte häufigeres Anlegen von Verbänden
<b>BEINGESCHWÜRE</b>				
Beinwunden/ Geschwüre	Silbertherapien und silberimprägnierte Verbände zur Heilung von Beinwunden und -geschwüren: Ein systematischer Review und Metaanalyse	Carter MJ, et al. <i>J Am Acad Dermatol</i> 2010; 63: 668-79	7 RCTs wurden in eine Metaanalyse zur vollständigen Wundheilung eingeschlossen 5 Studien wurden in eine Metaanalyse zur Reduzierung der Wundgröße eingeschlossen 3 Studien wurden in eine Metaanalyse zur Heilungsrate eingeschlossen	Die Resultate der Metaanalysen für vollständige Wundheilung und für die Heilungsraten waren nicht statistisch signifikant Die Metaanalyse zur Reduzierung der Wundgröße (%) war signifikant zugunsten von Silberverbänden nach 4 Wochen und 8 Wochen ( $p = 0,002$ zu beiden Zeitpunkten) Die Autoren merkten an, dass "es unwahrscheinlich ist, dass bei einer vollständigen Wundheilung zwischen Test- und Kontrollgruppen unterschieden werden kann, weil zwischen der Einleitung der Behandlung und der Auswertung ein zu kurzer Zeitraum verstrichen ist."
Chronische Wunden mit verzögerter Heilung oder mit klinischer Diagnose von kritischer Kolonisation oder Infektion	Die Wirksamkeit von Silber freisetzen Verbänden bei der Behandlung von nicht heilenden chronischen Wunden: Eine Metaanalyse	Lo S-F, et al. <i>J Clin Nurs</i> 2009; 18: 716-28	8 RCTs mit Silberverbänden im Vergleich zu Verbänden ohne Silber	Reduzierung des Wundareals – Die Metaanalyse der Ergebnisse der 8 Studien zeigte eine signifikante Reduzierung des Wundareals für die Gruppe mit dem Silberverband ( $p < 0,001$ ) Geruch wurde in 3 RCTs beschrieben – die Metaanalyse zeigte eine signifikante Reduzierung in der Gruppe mit dem Silberverband ( $p < 0,001$ ) Wundschmerzen wurden in 2 RCTs beschrieben – die Metaanalyse zeigte eine signifikante Reduzierung in der Gruppe mit dem Silberverband ( $p < 0,001$ )
Infizierte chronische Wunden	Systematischer Review von Silber freisetzen Verbänden bei der Behandlung von infizierten chronischen Wunden	Lo S-F, et al. <i>J Clin Nurs</i> 2008; 17: 1973-85	14 RCTs und nicht-randomisierte Kontrollstudie von ionischen Silberverbänden	4 Studien (3 nicht randomisierte und 1 RCT) beurteilten die Schwere von Infektionen und sie alle fanden eine statistisch signifikante Reduzierung der Infektion durch Silber freisetzen Verbände Geruchskontrolle wurde in 5 Studien gemessen (2 RCTs und 3 nicht randomisierte Studien). Alle berichteten Verringerungen des Geruchs

**Tabelle 3 | Fortsetzung**

Wundtyp	Titel	Quelle	Umfasste Studien	Schlussfolgerungen
Beingeschwüre	Silberpräparate für Beingeschwüre: Eine Systematischer Review	Chambers H, et al. <i>Wound Rep Regen</i> 2007; 15: 165-73	Von den 5 identifizierten Studien mit Silberverbänden wurden nur 2 in eine Metaanalyse zur Geschwüersheilung aufgenommen	Pooling der Ergebnisse der 2 in Frage kommenden Studien ergab keinen signifikanten Unterschied im Hinblick auf den Anteil der vollständig geheilten Geschwüre Tendenziell heilten mehr Geschwüre mit Silber Die Autoren bemerkten, dass durch die mangelhafte Angabe der Methoden und Ergebnisse Studien nur begrenzt in die Metaanalyse aufgenommen werden konnten
<b>GEMISCHTE</b>				
Nicht infizierte Wunden – Verbrennungen und andere Wunden	Topisches Silber zur Verhinderung von Wundinfektionen	Storm-Versloot MN, et al. <i>Cochrane Database Systematic Review</i> 2010; 17(3): CD006478	Verbrennungen – 13 Studien mit verschiedenen Silberpräparaten einschließlich Silbernitrat und SSD  Andere Wunden – 6 RCTs zum Vergleich von SSD/silberhaltigen Verbänden mit Verbänden ohne Silber	Verbrennungen <ul style="list-style-type: none"> <li>■ 6 RCTs verglichen SSD mit einem Silberverband; nur eine fand signifikant weniger Infektionen mit einem silberhaltigen Verband und der Rest fand keinen Unterschied</li> <li>■ Ein RCT fand eine signifikant niedrigere Infektionsrate mit silberbeschichteter Gaze als mit Silbernitrat-Gaze</li> </ul> Andere Wunden <ul style="list-style-type: none"> <li>■ Von den 6 RCTs, die SSD/silberhaltige Verbände mit Verbänden ohne Silber verglichen, fanden die meisten keinen signifikanten Unterschied bei den Infektionsraten; eine fand signifikant weniger Infektionen mit SSD/Hydrokolloid</li> <li>■ Ein RCT fand eine signifikante Verringerung der Heilungszeit mit Silber-Hydrofaser bei diabetischen Fußgeschwüren</li> </ul> Die Autoren kamen zu dem Schluss, dass Nachweise nicht ausreichen, um festzustellen, ob Silberverbände die Wundheilung fördern oder Wundinfektionen verhindern
Kontaminierte oder infizierte akute oder chronische Wunden	Topisches Silber zur Behandlung von infizierten Wunden	Vermeulen H, et al. <i>Cochrane Database Systematic Reviews</i> 2007; 1: CD005486	3 RCTs wurden identifiziert mit insgesamt 847 Patienten	Silberhaltige Schaumstoffverbände führten nicht zu einer signifikanten Verbesserung der Heilungsrate von Geschwüren im Vergleich zu Standardschaumverbänden Mit dem silberhaltigen Schaumstoff wurde eine stärkere Reduzierung der Geschwürgröße beobachtet Die Gruppen unterschieden sich nicht hinsichtlich Schmerzen, Patientenzufriedenheit, Länge des Krankenhausaufenthalts oder Kosten Die Autoren schlussfolgerten, dass die 3 Studien keine ausreichenden Hinweise lieferten, um silberhaltige Verbände zur Behandlung von infizierten oder kontaminierten chronischen Wunden empfehlen zu können
<b>DIABETISCHE FUSSGESCHWÜRE</b>				
Diabetische Fußgeschwüre	Wundverbände auf Silberbasis und topische Mittel zur Behandlung von diabetischen Fußgeschwüren	Bergin S and Wraight P. <i>Cochrane Database Systematic Reviews</i> 2006; 1: CD005082	Es wurden keine Studien identifiziert, die die Einschlusskriterien erfüllten	Zum Zeitpunkt der Analyse gab es keine randomisierten oder kontrollierten Studien zur Bewertung der klinischen Wirksamkeit von Silberverbänden bei diabetischen Fußgeschwüren

## LITERATUR

1. Michaels JA, Campbell B, King B, et al. Randomized controlled trial and cost-effectiveness analysis of silver-donating antimicrobial dressings for venous leg ulcers (VULCAN trial). *Br J Surg* 2009; 96(10): 1147-56.
2. Vermeulen H, van Hattem JM, Storm-Versloot MN, Ubbink DT. Topical silver for treating infected wounds. *Cochrane Database Syst Rev* 2007; 24(1): CD005486.
3. Storm-Versloot MN, Vos CG, Ubbink DT, Vermeulen H. Topical silver for preventing wound infection. *Cochrane Database Syst Rev* 2010; 17(3): CD006478.
4. Lansdown ABG. A review of the use of silver in wound care: facts and fallacies. *Br J Nurs* 2004; 13(6): S6-S19.
5. White RJ, Cooper R. Silver sulphadiazine: a review of the evidence. *Wounds UK* 2005; 1: 51-61.
6. Woodward M. Silver dressings in wound healing: what is the evidence? *Primary Intention* 2005; 13(4): 153-60.
7. Michaels JA, Campbell WB, King BM, et al. A prospective randomised controlled trial and economic modelling of antimicrobial silver dressings versus non-adherent control dressings for venous leg ulcers: the VULCAN trial. *Health Technol Assess* 2009; 13(56): 1-114, iii.
8. Silver-releasing dressings in treating chronic wounds. SBU Alert Report No 2010-02. Available from: [www.sbu.se/alert](http://www.sbu.se/alert) (accessed 22 December 2011).
9. White R. Silver-containing dressings: availability concerns. *Ostomy Wound Manage* 2010; 56: 6-7.
10. White R, Kingsley A. Silver dressings the light of recent clinical research: what can be concluded? *Wounds UK* 2010; 6(2): 157-58.
11. Dai T, Huang Y-Y, Sharma SK, et al. Topical antimicrobials for burn wound infections. *Recent Pat Antinfect Drug Discov* 2010; 5(2): 124-51.
12. Coates AR, Halls G, Hu Y. Novel classes of antibiotics or more of the same? *Br J Pharmacol* 2011; 163(1): 184-94.
13. Percival SL, Bowler P, Russell D. Bacterial resistance to silver in wound care. *J Hosp Inf* 2005; 60: 1-7.
14. World Union of Wound Healing Societies (WUWHS). *Principles of best practice: Wound infection in clinical practice. An international consensus*. London: MEP Ltd, 2008. Available from [www.woundsinternational.com](http://www.woundsinternational.com) (accessed 15 December 2011).
15. Lipsky BA, Hoey C. Topical antimicrobial therapy for treating chronic wounds. *Clinical Practice* 2009; 49: 1541-49.
16. Best Practice Statement: The use of topical antiseptic/antimicrobial agents in wound management. 2nd edition. *Wounds UK*, London: 2011.
17. Enoch S, Price P. Should alternative endpoints be considered to evaluate outcomes in chronic recalcitrant wounds? *World Wide Wounds*, 2004. Available from: <http://www.worldwidewounds.com/2004/october/Enoch-Part2/Alternative-Endpoints-To-Healing.html> (accessed 6 Jan 2012).
18. Leaper D, Drake R. Should one size fit all? An overview and critique of the VULCAN study on silver dressings. *Int Wound J* 2011; 8(1): 1-4. doi: 10.1111/j.1742-481X.2010.00766.x.
19. White R, Cutting K, Ousey K, et al. Randomized controlled trial and cost-effectiveness analysis of silver-donating antimicrobial dressings for venous leg ulcers (VULCAN trial) (*Br J Surg* 2009; 96: 1147-1156). *Br J Surg* 2010; 97(3): 459-60.
20. Gottrup F, Apelqvist J. The challenge of using randomized trials in wound healing. *Br J Surg* 2010; 97: 303-4.
21. Lo S-F, Hayter M, Chang C-J, et al. A systematic review of silver-releasing dressings in the management of infected chronic wounds. *J Clin Nurs* 2008; 17: 1973-85.
22. Lo S-F, Chang C-J, Hu W-Y, et al. The effectiveness of silver-releasing dressings in the management of non-healing chronic wounds: a meta-analysis. *J Clin Nurs* 2009; 18: 716-28.
23. Carter MJ, Tingley Kelley K, Warriner RA. Silver treatments and silver-impregnated dressings for the healing of leg wounds and ulcers: A systematic review and meta-analysis. *J Am Acad Dermatol* 2010; 63: 668-79.
24. Lansdown ABG. A pharmacological and toxicological profile of silver as an antimicrobial agent in medical devices. *Adv Pharm Sci* 2010; 2010:910686. Epub 2010 Aug 24.
25. Cutting K, White R, Edmonds M. The safety and efficacy of dressings with silver – addressing clinical concerns. *Int Wound J* 2007; 4(2): 177-84.
26. Kwon HB, Lee JH, Lee SH, et al. A case of argyria following colloidal silver ingestion. *Ann Dermatol* 2009; 21(3): 308-10.
27. Thompson R, Elliott V, Mondry A. Argyria: permanent skin discoloration following protracted colloidal silver ingestion. *BMJ Case Rep* 2009; 2009. pii: bcr08.2008.0606.
28. Wilkinson LJ, White RJ, Chipman JK. Silver and nanoparticles of silver in wound dressings: a review of efficacy and safety. *J Wound Care* 2011; 20(11): 543-49.
29. Burd A, Kwok CH, Hung SC, et al. A comparative study of the cytotoxicity of silver-based dressings in monolayer cell, tissue explant, and animal models. *Wound Repair Regen* 2007; 15(1): 94-104.
30. Leaper DJ. Silver dressings: their role in wound management. *Int Wound J* 2006; 3: 282-94.
31. Olson ME, Wright JB, Lam K, Burrell RE. Healing of porcine donor sites covered with silver-coated dressings. *Eur J Surg* 2000; 166(6): 486-89.
32. Ip M, Lui SL, Chau SS, et al. The prevalence of resistance to silver in a burns unit. *J Hosp Infect* 2006; 63(3): 342-44.
33. Lansdown ABG, Williams A. Bacterial resistance to silver in wound care and medical devices. *J Wound Care* 2007; 16(1): 15-19.
34. Percival SL, Woods E, Nutekpor M, et al. Prevalence of silver resistance in bacteria isolated from diabetic foot ulcers and efficacy of silver-containing wound dressings. *Ostomy Wound Manage* 2008; 54(3): 30-40.
35. Woods EJ, Cochrane CA, Percival SL. Prevalence of silver resistance genes in bacteria isolated from human and horse wounds. *Vet Microbiol* 2009; 138(3-4): 325-29.
36. Toy LW, Macera L. Evidence-based review of silver dressing use in chronic wounds. *J Am Acad Nurse Pract* 2011; 23: 183-92.
37. Woo KY, Ayello EA, Sibbald RG. SILVER© versus other antimicrobial dressings: best practices! *Surg Technol Int* 2008; 17: 50-71.
38. Silver dressings - do they work? *DTB* 2010; 48(4): 38-42.
39. Sütterlin S, Tano E, Bergsten A, et al. Effects of silver-based wound dressings on bacterial flora in chronic leg ulcers and its susceptibility *in vitro* to silver. *Acta Derm Venereol* 2012; 92: 34-39.
40. Chopra I. The increasing use of silver-based products as antimicrobial agents: a useful development or a cause for concern? *J Antimicrob Chemother* 2007; 59: 587-90.
41. Wang XQ, Kempf M, Mott J, et al. Silver absorption on burns after application of ACTICOAT: data from pediatric patients and a porcine burn model. *J Burn Care Res* 2009; 30(2): 341-8.
42. Denyer J. Epidermolysis bullosa and silver absorption in paediatrics. Free paper. Wounds UK Conference, Harrogate, 2009.
43. White RJ, Fumarola S, Denyer J. Interim advice on silver dressings in neonatal/paediatric wound and skin care. *J Wound Care* 2011; 20(4): 192.
44. Leaper D. An overview of the evidence on the efficacy of silver dressings. In: *The Silver Debate*. *J Wound Care* 2011; Suppl: 8-14.
45. White RJ, Fumarola S, Denyer J. Interim advice on silver dressings in paediatric wound and skin care. *Br J Nurs* 2011; 20(11): S11.
46. Silver toxicity and resistance in wound care. Argentum LLC, 2010. [http://www.silverlon.com/studies/Silver\\_Toxicity\\_and\\_Resistance\\_In\\_Wound\\_Care.pdf](http://www.silverlon.com/studies/Silver_Toxicity_and_Resistance_In_Wound_Care.pdf) (accessed 9 January 2012).
47. Templeton S. Management of chronic wounds: the role of silver-containing dressings. *Primary Intention* 2005; 13(4): 170-79.
48. Caruso DM, Foster KN, Blome-Eberwein SA, et al. Randomized clinical study of Hydrofiber dressing with silver or silver sulfadiazine in the management of partial thickness burns. *J Burn Care Res* 2006; 27(3): 298-309.
49. Opananon S, Muangman P, Namviriyachote N. Clinical effectiveness of alginate silver dressing in outpatient management of partial-thickness burns. *Int Wound J* 2010; 7(6): 467-71.
50. Paddock HN, Fabia R, Giles S, et al. A silver impregnated antimicrobial dressing reduces hospital costs for pediatric burn patients. *J Paediatr Surg* 2007; 42(1): 211-13.

51. Saba SC, Tsai R, Glat P. Clinical evaluation comparing the efficacy of AQUACEL Ag Hydrofiber dressing versus petrolatum gauze with antibiotic ointment in partial thickness burns in a pediatric burn center. *J Burn Care Res* 2009; 30: 380-85.
52. Lansdown ABG, Williams A. How safe is silver in wound care? *J Wound Care* 2004; 13(4): 131-36.
53. Thomas S, McCubbin P. An *in vitro* analysis of the antimicrobial properties of 10 silver-containing dressings. *J Wound Care* 2003; 12(8): 305-8.
54. Hermans MH. Silver-containing dressings and the need for evidence. *Adv Skin Wound Care* 2007; 20(3): 166-73.
55. Lansdown ABG. Silver I: its antibacterial properties and mechanism of action. *J Wound Care* 2002; 11(4): 125-30.
56. Parsons D, Bowler PG, Myles V, Jones S. Silver antimicrobial dressings in wound management: a comparison of antibacterial, physical, and chemical characteristics. *Wounds* 2005; 17(8): 222-32.
57. Chaw KC, Manimaran M, Tay FEH. Role of silver ions in destabilization of intermolecular adhesion forces measured by atomic force microscopy in *Staphylococcus epidermidis* biofilms. *Antimicrob Agents Chemother* 2005; 49(12): 4853-59.
58. Percival SL, Bowler P, Woods EJ. Assessing the effect of an antimicrobial wound dressing on biofilms. *Wound Repair Regen* 2008; 16(1): 52-57.
59. Thorn RMS, Austin AJ, Greenman J, et al. *In vitro* comparison of antimicrobial activity of iodine and silver dressings against biofilms. *J Wound Care* 2009; 18(8): 343-46.
60. Kostenko V, Lyczak J, Turner K, Martinuzzi RJ. Impact of silver-containing wound dressings on bacterial biofilm viability and susceptibility to antibiotics during prolonged treatment. *Antimicrob Agents Chemother* 2010; 54(12): 5120-31.
61. Walker M, Bowler PG, Cochrane CA. *In vitro* studies to show sequestration of matrix metalloproteinases by silver-containing wound care products. *Ostomy Wound Manage* 2007; 53(9): 18-25.
62. Phillips PL, Wolcott RD, Fletcher J, Schultz GS. Biofilms Made Easy. *Wounds International* 2010; 1(3): Available from <http://www.woundsinternational.com>.
63. Rhoads DD, Wolcott RD, Percival SL. Biofilms in wounds: management strategies. *J Wound Care* 2008; 17(11): 502-8.
64. Siddiqui AR, Bernstein JM. Chronic wound infections: facts and controversies. *Clin Dermatol* 2010; 28: 519-26.
65. Sibbald RC, Woo K, Ayello E. Increased bacterial burden and infection: NERDS and STONES. *Wounds UK* 2007; 3(2): 25-46.
66. Leaper DJ, Durani P. Topical antimicrobial therapy of chronic wounds healing by secondary intention using iodine products. *Int Wound J* 2008; 5: 361-68.
67. Sibbald RG, Contreras-Ruiz J, Coutts P, et al. Bacteriology, inflammation, and healing: a study of nanocrystalline silver dressings in chronic venous leg ulcers. *Adv Skin Wound Care* 2007; 20: 549-48.
68. Sibbald RG, Goodman L, Krasner DL, et al. Special considerations in Wound Bed Preparation 2011: An Update. *Adv Skin Wound Care* 2011; 415-36.
69. Vowden P, Vowden K, Carville K. Antimicrobial dressings made easy. *Wounds International* 2011; Volume 2: Issue 1: Available from: <http://www.woundsinternational.com>.
70. CDC. Guidelines for the Prevention of Intravascular Catheter-Related Infections, Recommendations and Reports. *Morbidity and Mortality Weekly Report* 2002; 51: No. RR-10.
71. Motta GJ, Trigilia D. The effect of an antimicrobial drain sponge dressing on specific bacterial isolates at tracheostomy sites. *Ostomy Wound Manage* 2005; 51(1): 60-62, 64-66.
72. Moore K, Gray D. Using PHMB antimicrobial to prevent wound infection. *Wounds UK* 2007; 3(2): 96-102.
73. Ho KM, Litton E. Use of chlorhexidine-impregnated dressing to prevent vascular and epidural catheter colonization and infection: a meta-analysis. *J Antimicrob Chemo* 2006; 58: 281-87.
74. Lansdown ABG. Pin and needle tract infection: the prophylactic role of silver. *Wounds UK* 2006; 2(4): 51-62.
75. Nadworny PL, Burrell RE. A review of assessment techniques for silver technology in wound care. Part 1: *in vitro* methods for assessing antimicrobial activity. *J Wound Technol* 2008; 2: 6-13.
76. Ip M, Lui SL, Poon VKM, et al. Antimicrobial activities of silver dressings: an *in vitro* comparison. *J Med Microbiol* 2006; 55: 59-63.
77. Bowler PG, Jones SA, Walker M, Parsons D. Microbicidal properties of a silver-containing Hydrofiber dressing against a variety of burn wound pathogens. *J Burn Care Rehabil* 2004; 25(2): 192-96.
78. Thomas S, McCubbin P. A comparison of the antimicrobial effects of four silver-containing dressings on three organisms. *J Wound Care* 2003; 12(3): 101-7.
79. Walker M, Jones S, Parsons D, et al. Evaluation of low-adherent antimicrobial dressings. *Wounds UK* 2011; 7(2): 32-45.
80. Cavanagh MH, Burrell RE, Nadworny PL. Evaluating antimicrobial efficacy of new commercially available silver dressings. *Int Wound J* 2010; 7(5): 394-405.
81. Muangman P, Pundee C, Opasanon S, Muangman S. A prospective, randomized trial of silver containing Hydrofiber dressing versus 1% silver sulfadiazine for the treatment of partial thickness burns. *Int Wound J* 2010; 7(4): 271-76.
82. Dimikakos E, Katsenis K, Kalemikerakis J, et al. Infected venous leg ulcers: management with silver-releasing foam dressing. *Wounds* 2009; 21(1): 4-8.
83. Lazareth I, Meaume S, Sigal-Grinberg ML, et al. The role of a silver releasing lipido-colloid contact layer in venous leg ulcers presenting inflammatory signs suggesting heavy bacterial colonization: results of a randomized controlled study. *Wounds* 2008; 20(6): 158-66.
84. Münter KC, Beele H, Russell L, et al. Effect of a sustained silver-releasing dressing on ulcers with delayed healing: the CONTOP study. *J Wound Care* 2006; 15(5): 199-206.
85. Jude EB, Apelqvist J, Spraul M, et al. Prospective randomized controlled study of Hydrofiber dressing containing ionic silver or calcium alginate dressings in non-ischaemic diabetic foot ulcers. *Diabetic Med* 2007; 24: 280-88.
86. Jørgensen B, Price P, Andersen KE, et al. The silver-releasing foam dressing, Contreet Foam, promotes faster healing of critically colonised venous leg ulcers: a randomised controlled trial. *Int Wound J* 2005; 2: 64-73.
87. Meaume S, Vallet D, Nguyen Morere M, Téot L. Evaluation of a silver-releasing hydroalginate dressing in chronic wounds with signs of local infection. *J Wound Care* 2005; 14(9): 411-19.
88. Romanelli M, Price P. Health-related quality of life aspects after treatment with a foam dressing and a silver-containing foam dressing in chronic leg ulcers. *J Am Acad Dermatol* 2005; 52: 21.
89. Russell L. The CONTOP multinational study: preliminary data from the UK arm. *Wounds UK* 2005; 1: 44-54.
90. Verdú Soriano J, Rueda López J, Martínez Cuervo F, Soldevilla Agreda J. Effects of an activated charcoal silver dressing on chronic wounds with no clinical signs of infection. *J Wound Care* 2004; 13(10): 419-23.
91. Wunderlich U, Orfanos CE. [Treatment of venous ulcers with dry wound dressings. Phase overlapping use of silver impregnated activated charcoal xerodressing.] *Hautarzt* 1991; 42(7): 446-50.
92. Jurczak F, Dugré T, Johnstone A, et al. Randomised clinical trial of Hydrofiber dressing with silver versus povidone-iodine gauze in the management of open surgical and traumatic wounds. *Int Wound J* 2007; 4(1): 66-76.
93. Chen J, Han CM, Lin XW, et al. Effect of silver nanoparticle dressing on second degree burn wound. *Zhonghua Wai Ke Za Zhi* 2006; 44(1): 50-52 [article in Chinese].
94. Trial C, Darbas H, Lavigne J-P, et al. Assessment of the antimicrobial effectiveness of a new silver alginate wound dressing: a RCT. *J Wound Care* 2010; 19(1): 20-26.
95. Concato J, Shah N, Horwitz RI. Randomized, controlled trials, observational studies, and the hierarchy of research designs. *NEJM* 2000; 342(25): 1887-92.
96. Koyuncu A, Karadağ H, Kurt A, et al. Silver-impregnated dressings reduce wound closure time in marsupialized pilonidal sinus. *EWMA Journal* 2010; 10(3): 25-27.
97. Newton H. Reducing MRSA bacteraemias associated with wounds. *Wounds UK* 2010; 6(1): 56-65.



**ANHANG 1 | Wundverbände mit Silber**

Die hier aufgeführten Verbände sind für das Sortiment und die derzeit hergestellten Formulierungen repräsentativ. Die Verfügbarkeit der Verbände schwankt weltweit.

Produktname	Hersteller	Formulierung
<b>SCHLÜSSEL: ENTHÄLT SSD</b>		
<b>ALGINAT</b>		
ACTICOAT Absorbent	Smith & Nephew	Nanokristalline Silberschicht auf Alginatkern
Algicell Ag	Derma Sciences	Alginatverband mit 1,4% Silber (Typ nicht angegeben)
Algidex Ag	DeRoyal	Ionisches Silber mit Alginat und Maltodextrin, erhältlich als Paste oder dünne Platten oder mit Schaumstoffschicht
ALGISTE Ag	Smith & Nephew	Mit Silber imprägniertes Calciumalginat
Askina Calgitrol Ag Askina Calgitrol DÜNN Askina Calgitral Paste	B. Braun	Ionische Silber-Alginat-Matrix mit Schaumstoffschicht Ionische Silber-Alginat-Matrix in dünnen Platten Ionisches Silberalginat in Pastenform
Invacare Silberalginat	Invacare	Verband aus Alginat und Carboxymethylcellulose mit Silbernatriumhydrogenzirkoniumphosphat
Maxorb Extra Ag	Medline	Verband aus Alginat und Carboxymethylcellulose mit Silbernatriumhydrogenzirkoniumphosphat
Melgisorb Ag	Mölnlycke	Alginat und Carboxymethylcellulose mit Silber (Typ nicht angegeben)
Restore Calciumalginat	Hollister Woundcare	Alginat mit ionischem Silber
SeaSorb Ag	Coloplast	Alginat und Carboxymethylcellulose mit Silber (Typ nicht angegeben)
Silvercel; Silvercel Non-Adherent	Systagenix	Alginat und Carboxymethylcellulose mit Nylonfasern, die mit elementarem Silber beschichtet sind; der nicht haftende Verband hat eine nicht haftende Kontaktschicht
Silverloin Calciumalginat	Argentum Medical	Calciumalginat mit metallischem silberplattierten Nylonnetzern
Sorbsan Silver Flat; Sorbsan Silver Packing; Sorbsan Silver Plus NA; Sorbsan Silver Plus SA	Aspen Medical	Calciumalginat mit 1,5% Silber (Form nicht angegeben; plus NA enthält Viskoseauflage; plus SA enthält eine Viskoseauflage und eine Folienrückschicht)
Suprasorb A +Ag	Activa Healthcare	Calciumalginat Silber (Form nicht angegeben)
Tegaderm Alginat Ag	3M	Carboxymethylcellulose und Alginat mit Silbernatriumhydrogenzirkoniumphosphat
UrgoSorb Silver	Urgo	Mit Silber imprägniertes Calciumalginat/Hydrokolloid
<b>KOLLAGEN</b>		
BIOSTEP Ag	Smith & Nephew	Kollagen und Ethylendiamintetraessigsäure mit Silberchlorid
COLACTIVE Kollagen mit Silber	Smith & Nephew	Kollagen und Alginat mit Silberlactat
Covaclear Ag Hydrogel	Covalon	Hydrogel auf Kollagenbasis mit Silber (Form nicht angegeben)
Promogran Prisma	Systagenix	Kollagen und oxidierte regenerierte Cellulose und 1% Silber (Silber-ORC-Verbindung)
Puracol Plus Ag+	Medline	Kollagen mit Silberchlorid
<b>CREME</b>		
Flamazine	Smith & Nephew	SSD in einer Creme-Basis
<b>FASER/STOFF</b>		
ACTICOAT; ACTICOAT 7	Smith & Nephew	Nanokristalliner Silber/Rayon-Polyester-Kern. ACTICOAT 7 wird 7 Tage getragen
Actisorb Silver 220	Systagenix	Aktivkohletuch, imprägniert mit Silber in Nylontextilhülle
Atrauman Ag	Paul Hartmann	Mit Silber imprägnierte gewickelte Polyester-Kontaktschicht
Physiotulle Ag	Coloplast	Gewirktes Polyesternetz mit Hydrokolloid-Partikeln, Petrolatum und SSD
Restore Kontaktschichtverband mit Silber	Hollister Woundcare	Nicht haftender Verband mit Silbersulfat
Silverlon Wundkontaktverbände	Argentum	Mit Silber beschichteter Nylonstoff
Silverseal Kontaktverband	Derma Sciences	Gewirkter Stoff mit 99,1% elementares Silber und 0,9% Silberoxid
Tegaderm Ag Mesh	3M	Gaze mit Silbersulfat
Urgotul Duo Silver	Urgo	Polyesternetz mit Lipido-Kolloid-Beschichtung und Imprägnierung mit Silbersalz; Viskose-Rückschicht
Urgotul SSD	Urgo	Polyesternetz mit Lipido-Kolloid-Beschichtung und SSD-Imprägnierung
Vliwaktiv Ag	Lohmann und Rauscher	Aktivkohleverband mit Silberimprägnierung (Form nicht angegeben)
<b>FOLIE</b>		
Arglaes Film Island; Arglaes Island	Medline	Folienverband mit ionischem Silber; Arglaes Island weist eine Alginatauflage auf
<b>SCHAUMSTOFF</b>		
ACTICOAT Feuchtigkeitskontrolle	Smith & Nephew	Mit nanokristallinem Silber beschichtete Wundkontaktschicht aus Polyurethan; Schaumstoffkern und Folienrückschicht
ALLEVYN Ag Klebend; ALLEVYN Ag Ferse ALLEVYN Ag Nicht Klebend	Smith & Nephew Smith & Nephew	Schaumstoffhaftverband, Folienrückschicht Nichthaftender Schaumstoff, Folienrückschicht, für Fersen geformt
Avance	Mölnlycke	Nicht haftender Schaumstoffverband mit Silberimprägnierung
Avance A	Mölnlycke	Klebender Schaumstoffverband mit Silber
Biatain Ag	Coloplast	Mit Silber imprägnierter klebender Schaumstoff, Folienrückschicht
Mepilex Ag	Mölnlycke	Weiche Silikon-Kontaktschicht, silberhaltiger Schaumstoffkern, Folienrückschicht
Optifoam	Medline	Schaumstoffauflage mit Silber (Form nicht angegeben)
Polymem Silver	Ferris Manufacturing Corp	Mit Silber, Stärke und Glycerin imprägnierter Schaumstoffverband
Urgocell Silver	Urgo	Schaumstoffkern mit silber-imprägnierter Lipido-Kolloid-Kontaktschicht und Folienrückschicht
<b>GAZE</b>		
Tegaderm Ag	3M	Vliesnetz/Gaze mit Silbersulfat-Imprägnierung
Urgotul SSD	Urgo Medical	Polyethernetz, imprägniert mit Hydrokolloid, Petrolatumgel und SSD



<b>HYDROKOLLOIDE</b>		
Contreet Hydrocolloid	Coloplast	Mit Silber imprägniertes Hydrokolloid mit dampfdurchlässiger Rückschicht
Silverseal Hydrocolloid	Alliqua	Hydrokolloidverband mit Silber (Form nicht angegeben)
Sureskin Silver	EuroMed	Hydrokolloid-Verbände mit Natriumhydrogenzirkoniumphosphat
<b>HYDROFASER</b>		
AQUACEL Ag	ConvaTec	Hydrofiber mit 1,2% Silber
<b>HYDROGEL</b>		
AquaMed Hvdrogelplatte mit Silber	AquaMed Technologies	Hydrogel mit elementarem Silber
Gentell Hydrogel Ag	Concept Health	Hydrogel mit SSD
Silvasorb Gel	Medline	Hydrogel mit Silber (Form nicht angegeben)
Silverseal Hydrogel	Alliqua	Hydrogel mit silberbeschichteten Fasern
<b>PUDER</b>		
Arglaes Puder	Medline	Alginatpuder mit ionischem Silber (Form nicht angegeben)

Alle Marken sind Eigentum ihrer jeweiligen Inhaber



Eine Publikation von Wounds International  
[www.woundsinternational.com](http://www.woundsinternational.com)