


Update Dekubitus: Expertenkonsens für die klinische Einschätzung und Klassifikation



Initiative Chronische Wunden e. V.

J. Kottner¹, K. Kröger², V. Gerber³, G. Schröder⁴, J. Dissemond⁵

¹ Charité-Universitätsmedizin Berlin

² Klinik für Angiologie, HELIOS Klinikum Krefeld GmbH

³ Initiative Chronische Wunden e. V., Quedlinburg

⁴ Akademie für Wundversorgung, Göttingen

⁵ Klinik für Dermatologie, Venerologie und Allergologie, Universitätsklinikum Essen

Hintergrund

Sowohl für die Dokumentation in der täglichen Praxis als auch für wissenschaftliche Studien ist eine einheitliche, nachvollziehbare Klassifikation von Dekubitalulzera zwingend notwendig. Die Anwendung und Nutzung der verschiedenen, aktuell empfohlenen Klassifikationen gestaltet sich oft schwierig, so dass der Vorstand der Initiative Chronische Wunde (ICW) e.V. beschlossen hat, als Hilfe zu dieser Thematik in Absprache mit Experten verschiedener medizinischer Professionen einen Konsens zu erstellen.

Definition und Prävalenz

Dekubitalulzera sind schwerwiegende Haut- und Gewebeschäden, die insbesondere im Kontext von schwerer Krankheit, Behinderung und Pflegebedürftigkeit auftreten. Oft resultieren daraus chronische Wunden [11]. Dekubitalulzera sind in allen Gesundheitssettings häufig. Die Prävalenz des Dekubitus wird aktuell in Deutschland in der Akut- und Langzeitpflege mit circa 2-4% angegeben [33]. Aufgrund des zu erwartenden zunehmenden Anteils von älteren und multimorbiden Menschen, wird erwartet, dass in den kommenden Jahren die Anzahl der von einem Dekubitus betroffenen Patienten weiter zunehmen wird.

Pathophysiologie

Dekubitalulzera entstehen, wenn die weichen Gewebe der Haut, des subkutanen Fettgewebes oder der Muskulatur über eine längere Zeit zwischen der festen körpereigenen Strukturen wie Knochen, Knorpel oder Sehnen und äußeren festen Gegenständen wie beispielsweise medizinische Geräte oder Auflage- und Sitzflächen komprimiert und verformt werden. Es wird derzeit als gesichert angesehen, dass Dekubitalulzera initial in subkutanen Geweben beziehungsweise vor allem in der Muskulatur, entstehen [3, 31]. Muskelzellen sind besonders anfällig für länger andauernde Kompression und Scherkräfte. Überschreitet die mechanische Verformung die strukturelle Widerstandsfähigkeit der Zellen, sterben diese ab und es bilden sich erste nekrotische Bereiche [7]. Eine ähnliche Verletzlichkeit wird für Fettzellen angenommen. Je nach dem Ausmaß der initialen Schädigung und dem Vorliegen von weiteren intrinsischen (z.B. Durchblutungssituation) und extrinsischen (z.B. Auflagefläche, Entlastung) Risikofaktoren, können sich kleine geschädigte Areale zurückbilden oder sich zu ausgedehnten Gewebeschäden entwickeln. Mehr oder weniger ausgeprägter Dekubitalulzera unter

intakter Haut werden als „tiefe Gewebeschädigung“ bezeichnet [15, 26]. Unabhängig von diesem sogenannten „Bottom-up-Modell“ hängt die Entstehung eines Dekubitus und das klinische Bild von vielen weiteren direkten und indirekten Risikofaktoren [9, 23] und auch von der Körperstelle ab [13, 19]. Grundsätzlich können druckbedingte Schäden in allen Gewebeschichten, so auch in der Haut, auftreten. Höchstwahrscheinlich sind jedoch die subkutanen Gewebe in jedem Fall bereits mitbetroffen, selbst wenn (zunächst) nur oberflächliche Wunden sichtbar sind [6, 31].

Klinische Diagnostik

Entsprechend der Definition der Europäischen Dekubitus Gesellschaft (European Pressure Ulcer Advisory Panel, EPUAP) und der Nordamerikanischen Dekubitusgesellschaft (National Pressure Ulcer Advisory Panel, NPUAP) von 2014 ist ein Dekubitus „eine lokal begrenzte Schädigung der Haut und/oder des darunterliegenden Gewebes, typischerweise über knöchernen Vorsprüngen, infolge von Druck oder Druck in Verbindung mit Scherkräften. Es gibt eine Reihe weiterer Faktoren, welche tatsächlich oder mutmaßlich mit Dekubitus assoziiert sind; deren Bedeutung aber noch zu klären ist.“ (Tab. 1).

Tab. 1 Aktuelle Dekubitusklassifikationen im Vergleich. (Teil 1)

NPUAP/EPUAP Version 2014	ICD-10 Version 2016	ICD-10-GM Version 2018	ICD-11 Version 2018
<p>Ein Dekubitus ist eine lokal begrenzte Schädigung der Haut und/oder des darunter liegenden Gewebes, typischerweise über knöchernen Vorsprünge, infolge von Druck oder Druck in Verbindung mit Scherkräften. Es gibt eine Reihe weiterer Faktoren, welche tatsächlich oder mutmaßlich mit Dekubitus assoziiert sind; deren Bedeutung aber noch zu klären ist.</p>	<p><u>L89 Decubitus ulcer and pressure area</u></p>	<p><u>L89- Dekubitalgeschwür und Druckzone</u> Hinweis: Kann der Grad eines Dekubitalgeschwürs nicht sicher bestimmt werden, ist der niedrigere Grad zu kodieren.</p>	<p><u>EH90 Pressure ulceration</u> Pressure ulcers result from localized injury and ischaemic necrosis of skin and underlying tissues due to prolonged pressure, or pressure in combination with shear; bony prominences of the body are the most frequently affected sites; immobility and debility are major contributing factors.</p>
<p><u>Kategorie/Stadium I:</u> Nicht wegdrückbares Erythem. Intakte Haut mit nicht wegdrückbarer Rötung eines lokalen Bereichs gewöhnlich über einem knöchernen Vorsprung. Bei dunkel pigmentierter Haut ist ein Abblässen möglicherweise nicht sichtbar, die Farbe kann sich aber von der umgebenden Haut unterscheiden. Der Bereich kann schmerzhaft, härter, weicher, wärmer oder kälter im Vergleich zu dem umgebenden Gewebe sein. Es kann schwierig sein, Kategorie/Stadium I bei Personen mit dunkler Hautfarbe zu entdecken. Kann auf „gefährdete“ Personen hinweisen (Hinweis auf ein mögliches Risiko).</p>	<p><u>L89.0 Stage I decubitus ulcer and pressure area</u> The ulcer appears as a defined area of persistent redness (erythema) in lightly pigmented skin, whereas in darker skin tones, the ulcer may appear with persistent red, blue or purple hues, without skin loss.</p>	<p><u>L89.0- Dekubitus 1. Grades</u> Druckzone mit nicht wegdrückbarer Rötung bei intakter Haut.</p>	<p><u>EH90.0 Pressure ulceration grade 1</u> Pressure ulceration grade I is a precursor to skin ulceration. The skin remains intact but there is non-blanchable redness of a localized area, usually over a bony prominence. The area may be painful, firm, soft, warmer or cooler as compared to adjacent tissue. It can be difficult to detect in individuals with dark skin but affected areas may differ in colour from the surrounding skin. The presence of pressure ulceration grade 1 may indicate persons at risk of progressing to frank ulceration.</p>
<p><u>Kategorie/ Stadium/ Grad II</u> Teilerstörung der Haut bis in die Dermis/Lederhaut, die als flaches, offenes Ulcus mit einem rot bis rosafarbenen Wundbett ohne Beläge in Erscheinung tritt. Kann sich auch als intakte oder offene/ruprierte, serumgefüllte Blase darstellen. Manifestiert sich als glänzendes oder trockenes, flaches Ulcus ohne Beläge oder Bluteruss*. Diese Kategorie/dieses Stadium sollte nicht benutzt werden um „skin tears“ (Gewebeerisungen), verbands- oder pflasterbedingte Hautschädigungen, perineale Dermatitis, Mazerationen oder Exkoration zu beschreiben. *Eine livide Verfärbung weist auf eine tiefe Gewebeschädigung hin.</p>	<p><u>L89.1 Stage II decubitus ulcer</u> Decubitus [pressure] ulcer with: abrasion, blister, partial thickness skin loss involving epidermis and/or dermis, skin loss NOS.</p>	<p><u>L89.1- Dekubitus 2. Grades</u> Dekubitus [Druckgeschwür] mit: Abschürfung Blase Teilverlust der Haut mit Einbeziehung von Epidermis und/oder Dermis Hautverlust o.n.A.</p>	<p><u>EH90.1 Pressure ulceration grade 2</u> Pressure injury with partial thickness loss of dermis. It presents as a shallow open ulcer with a red or pink wound bed without slough or as a serum-filled or serosanguinous blister which may rupture. This category should not be used to describe skin tears, tape burns, incontinence associated dermatitis, maceration or excoriation.</p>
<p><u>Kategorie/ Stadium/ Grad III</u> Vollständiger Hautverlust. Subkutanes Fett kann sichtbar sein, aber Knochen, Sehne oder Muskel liegen nicht offen. Beläge können vorhanden sein, die aber nicht die Tiefe des Gewebeverlustes verdecken. Es können Taschenbildungen oder Unterminierungen vorliegen. Die Tiefe eines Dekubitus der Kategorie/des Stadium III kann je nach anatomischer Lokalisation variieren. Der Nasenrücken, das Ohr, das Hinterhaupt und der Knöchel haben kein subkutanes Gewebe und Ulcera der Kategorie/des Stadiums III können dort oberflächlich sein. Im Gegensatz dazu können besonders adipöse Bereiche einen extrem tiefen Dekubitus der Kategorie /des Stadiums III entwickeln. Knochen/Sehnen sind nicht sichtbar oder direkt tastbar.</p>	<p><u>L89.2 Stage III decubitus ulcer</u> Decubitus [pressure] ulcer with full thickness skin loss involving damage or necrosis of subcutaneous tissue extending to underlying fascia.</p>	<p><u>L89.2- Dekubitus 3. Grades</u> Dekubitus [Druckgeschwür] mit Verlust aller Hautschichten mit Schädigung oder Nekrose des subkutanen Gewebes, die bis auf die darunterliegende Faszie reichen kann.</p>	<p><u>EH90.2 Pressure ulceration grade 3</u> Pressure ulcer with full thickness skin loss. Subcutaneous fat may be visible but bone, tendon or muscle are not exposed. Slough may be present but does not obscure the depth of tissue loss. There may be undermining and tunnelling into adjacent structures. The depth varies by anatomical location: grade 3 pressure ulcers can be shallow in areas with little or no subcutaneous fat (e.g. bridge of the nose, ear, occiput and malleolus). In contrast, grade 3 pressure ulcers can be extremely deep in areas of significant adiposity.</p>

Tab. 1 Aktuelle Dekubitusklassifikationen im Vergleich. (Teil 2)

NPUAP/EPUAP Version 2014	ICD-10 Version 2016	ICD-10-GM Version 2018	ICD-11 Version 2018
<p><u>Kategorie/ Stadium/ Grad IV</u> Vollständiger Gewebeverlust mit freiliegenden Knochen, Sehnen oder Muskeln. Beläge oder Schorf können an einigen Teilen des Wundbettes vorhanden sein. Es können Taschenbildungen oder Unterminierungen vorliegen. Die Tiefe eines Dekubitus der Kategorie/des Stadiums IV variiert je nach anatomischer Lokalisation. Der Nasenrücken, das Ohr, das Hinterhaupt und der Knöchel haben kein subkutanes Gewebe und diese Ulcera können oberflächlich sein. Ulcera der Kategorie/des Stadiums IV können sich in Muskeln und/oder unterstützenden Strukturen ausbreiten (z.B. Faszie, Sehne oder Gelenkkapsel) und eine Osteomyelitis verursachen. Offenliegende Knochen/Sehnen sind sichtbar oder direkt tastbar.</p>	<p><u>L89.3 Stage IV decubitus ulcer</u> Decubitus [pressure] ulcer with necrosis of muscle, bone or supporting structures (i.e. tendon or joint capsule).</p>	<p><u>L89.3- Dekubitus 4. Grades</u> Dekubitus [Druckgeschwür] mit Nekrose von Muskeln, Knochen oder stützenden Strukturen (z.B. Sehnen oder Gelenkkapseln).</p>	<p><u>EH90.3 Pressure ulceration grade 4</u> Pressure ulcer with visible or directly palpable muscle, tendon or bone as a result of full thickness loss of skin and subcutaneous tissue. Slough or eschar may be present. The depth varies by anatomical location: grade IV pressure ulcers can be shallow in areas with little or no subcutaneous fat (e.g. bridge of the nose, ear, occiput and malleolus) but are typically deep and often undermine or tunnel into adjacent structures.</p>
<p><u>Vermutete tiefe Gewebeschädigung: Tiefe unbekannt</u> Livid oder rötlichbrauner, lokalisierter Bereich von verfärbter, intakter Haut oder blutgefüllte Blase aufgrund einer Schädigung des darunter liegenden Weichgewebes durch Druck und/oder Scherkräfte. Diesem Bereich vorausgehen kann Gewebe, das schmerzhaft, fest, breiig, matschig, im Vergleich zu dem umliegenden Gewebe wärmer oder kälter ist. Es kann schwierig sein, tiefe Gewebeschädigungen bei Personen mit dunkler Hautfarbe zu entdecken. Bei der Entstehung kann es zu einer dünnen Blase über einem dunklen Wundbett kommen. Die Wunde kann sich weiter verändern und von einem dünnen Schorf bedeckt sein. Auch unter optimaler Behandlung kann es zu einem rasanten Verlauf unter Freilegung weiterer Gewebeschichten kommen.</p>			<p><u>EH90.4 Suspected deep pressure-induced tissue damage, depth unknown</u> An area of soft tissue damage due to pressure or shear which is anticipated to evolve into a deep pressure ulcer but has not yet done so. The affected skin is typically discoloured purple or maroon and may display haemorrhagic blistering. It may be painful and oedematous. It can be either warmer or cooler than adjacent tissue. Evolution into a deep ulcer may be rapid even with optimal treatment.</p>
<p><u>Keiner Kategorie/ keinem Stadium Zuordenbar: Tiefe unbekannt</u> Ein vollständiger Gewebeverlust, bei dem die Basis des Ulcus von Belägen (gelb, hellbraun, grau, grün oder braun) und/oder Schorf im Wundbett bedeckt ist. Bis genügend Beläge und/oder Schorf entfernt ist, um den Grund der Wunde offenzulegen, kann die wirkliche Tiefe, und daher die Kategorie/das Stadium, nicht festgestellt werden. Stabiler Schorf (trocken, festhaftend, intakt ohne Erythem und Flüssigkeit) an den Fersen dient als „natürlicher (biologischer) Schutz des Körpers“ und sollte nicht entfernt werden.</p>	<p><u>L89.9 Decubitus ulcer and pressure area, unspecified</u> Decubitus [pressure] ulcer without mention of stage.</p>	<p><u>L89.9- Dekubitus, Grad nicht näher bezeichnet</u> Dekubitus [Druckgeschwür] ohne Angabe eines Grades.</p>	<p><u>EH90.5 Pressure ulceration, ungradable</u> Pressure ulcer with full thickness skin loss in which actual depth of the ulcer is completely obscured by slough (yellow, tan, gray, green or brown) and/or eschar (tan, brown or black) in the wound bed. Until enough slough and/or eschar are removed to expose the base of the wound, it is not possible to determine whether the ulcer is grade 3 or grade 4.</p>
			<p><u>EH90.Z Pressure ulcer of unspecified grade</u> This category is an 'unspecified' residual category.</p>

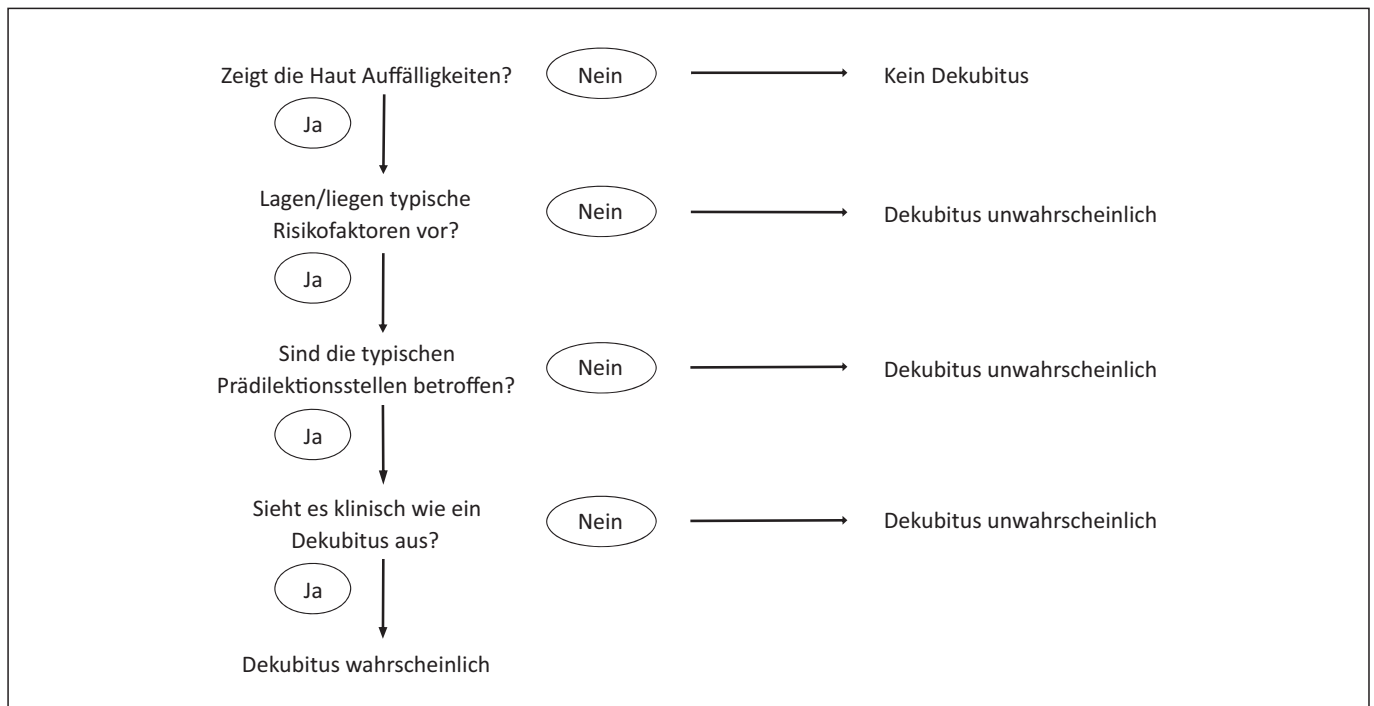


Abb. 1 Entscheidungsweg zur Diagnose eines Dekubitus

Verglichen mit anderen medizinischen und pflegerischen Diagnosen ist die Begriffsbestimmung des Dekubitus besonders: Zum einen ist diese sehr vage. Eine „lokal begrenzte Schädigung der Haut und/oder des darunterliegenden Gewebes“ kann viele verschiedene Effloreszenzen und Symptome beinhalten. Zum anderen wird der Dekubitus mit der Ätiologie definiert. Nur wenn die Schädigung „infolge von Druck oder Druck in Verbindung mit Scherkräften“ entstand, ist es entsprechend dieser Definition tatsächlich ein Dekubitus.

Es ist offensichtlich, dass diese Definition die Diagnose eines Dekubitus in der klinischen Praxis erheblich erschwert. Mehrere klinische Studien belegen, dass die Anteile der Fehldiagnosen und Fehlklassifikation in der Praxis beträchtlich sind [2, 20, 21]. Basierend auf der derzeit gültigen Dekubitusdefinition und dem gegenwärtigen Wissensstand wird empfohlen, zuerst folgende drei Fragen zu beantworten, bevor die Diagnose Dekubitus gestellt wird:

1. Gab es vorhergehende Phasen von längerer Immobilität?

Führen Sie eine vollständige Anamnese durch. Was ist in den Wochen, Tagen und Stunden zuvor passiert? Wo befand sich der Patient? Durch eine gezielte Anamnese soll in Erfahrung gebracht werden, ob es längere Phasen von Immobilität gab, wie z.B. lange Operationen, länger andauernde Anästhesie, Reanimation auf der Straße, langer Krankentransport und/oder Aufenthalt in der Rettungsstelle, lange diagnostische Prozeduren wie MRT, langes Sitzen. Je länger sich Personen ohne zwischenzeitliche Entlastungen in einer Position auf einer harten Unterlage befanden, desto höher ist die Wahrscheinlichkeit, dass ein Dekubitus vorliegt. Das gleiche gilt für medizinische Geräte wie Sonden, Tuben und Verbände. Je länger dieser Druck von außen auf die Haut ausüben, desto höher ist das Dekubitusrisiko und je wahrscheinlicher ist, dass ein Dekubitus entstanden ist.

2. Wo befindet sich das verdächtige Hautareal?

Die Haut und darunterliegende Gewebe werden insbesondere dort mechanisch beansprucht, wo konvexe körperinnere Strukturen („Knochenvorsprünge“) und äußere harte Gegenstände und Auflage-/Sitzflächen aufeinandertreffen. Je nach Körperlage und -position, lassen sich auf diese Art die charakteristischen Prädilektionsstellen erklären wie beispielsweise Fersen, Sakralregion oder Hinterkopf. Ein Geräte-assoziierte Dekubitus entstehen dort, wo beispielsweise Sonden, Tuben, Sensoren auf die Haut drücken. Befindet sich der verdächtige Haut- und Gewebescha-den nicht an einer typischen Prädilektionsstelle für einen Dekubitus, oder in einem Hautareal, wo nicht mit sehr hoher Wahrscheinlichkeit über längere Zeit Druck ausgeübt wurde, so ist das Vorliegen eines Dekubitus eher unwahrscheinlich.

3. Sieht es aus wie ein Dekubitus?

Dekubitalulzera entstehen durch länger anhaltenden Druck, der auf und innerhalb eines bestimmten abgegrenzten Bereichs einwirkt. Somit sind die entstehenden Erytheme, Hautschäden und Wunden in den meisten Fällen scharf abgegrenzt, rund bis oval und symmetrisch [12]. Ausgeprägte tiefe druckbedingte Ulzerationen (Dekubitus Kategorie III und IV, Tab. 1) weisen darüber hinaus ein typisches Bild von Unterminierungen und Tunnelbildungen aus. Der von außen sichtbare Hautschaden hat in der Regel eine kleinere Fläche als das tatsächliche Ausmaß der Wunde in der Tiefe [32]. Der Grund liegt darin, dass die unter der Haut liegenden Gewebe meist bereits massiv geschädigt sind, bis die vergleichsweise widerstandsfähige Haut ebenfalls Substanzdefekte aufweist.

Werden alle drei Fragen mit „ja“ beantwortet, ist das Vorliegen eines Dekubitus wahrscheinlich (Abb. 1). Dennoch ist eine sichere Diagnose in manchen Fällen nicht möglich. Ob zum Beispiel Hautrötungen, livide Verfärbungen oder Erosionen und Exkorationen (Tab. 1) tatsächlich durch länger andauernden Druck entstanden sind oder andere Ursachen verantwortlich waren wie beispielsweise Kontaktdermatitis oder Reibung, ist im klinischen Alltag nicht immer eindeutig zu klären [8, 14]. Eine besondere diagnostische Herausforderung stellen Läsionen im Sakral- und Gesäßbereich dar [18, 24]. Es gibt auch Betroffene, bei denen nur schwierig zwischen den klinischen Zeichen eines Fersendekubitus und den Folgen einer peripheren arteriellen Verschlusskrankheit (pAVK) unterschieden werden kann [34]. In diesen Fällen sollen die feststellbaren klinischen Zeichen

genau dokumentiert, fortlaufend beobachtet und eine sorgfältige Differentialdiagnose durchgeführt werden. Ist das Vorliegen eines Dekubitus wahrscheinlich, soll dieser im nächsten Schritt klassifiziert werden.

Klassifikationen

Ein erster Vorschlag zur Klassifikation von Dekubitalulzera geht auf Groth aus dem Jahr 1942 zurück [17]. Im deutschsprachigen Raum hatte die Publikation von Seiler und Stähelin von 1979 großen Einfluss auf die weit verbreitete Einteilung von Dekubitalulzera [29]. In den darauffolgenden Jahren folgten viele weitere modifizierte Klassifikationen. Im Jahr 2018 ist dann die nächste Einteilung entsprechend dem ICD-11 der WHO in Kraft getreten.

Konzeptionell weisen alle Klassifikation große Gemeinsamkeiten auf. Die Kategorien beziehungsweise Grade werden danach eingeteilt, welche sichtbaren Haut- und Gewebeschichten betroffen sind. Darin liegt jedoch ein großes Problem - was mit dem Auge nicht sichtbar ist, kann nicht klassifiziert werden. Das betrifft insbesondere den Dekubitus unter intakter Haut. Das bedeutet auch, dass es keine natürliche Progression eines Dekubitus basierend auf den Kategorien gibt. Aus einer Kategorie 1 Dekubitus wird nicht notwendigerweise eine Kategorie 2 usw. Das war auch der Grund, weshalb seit einigen Jahren der Begriff der „Kategorie“ den Begriffen „Grad“ oder „Stadium“ vorgezogen wird. Tatsächlich handelt es sich jedoch um Synonyme, solange die aufsteigenden Nummern nicht mit dem natürlichen Verlauf eines Dekubitus in Verbindung gebracht werden.

Eine weitere relevante Herausforderung ist, dass verschiedene Klassifi-

kationen abweichende Anzahlen und Beschreibungen einzelner Kategorien haben. Für den deutschsprachigen Raum führt insbesondere die gleichzeitige Existenz der Einteilung nach ICD-10 und der NPUAP/EPUAP (2014) Klassifikation zu Problemen (Tab. 1). Im Folgenden werden praktische Empfehlungen zur Klassifikation von Dekubitalulzera für die klinische Praxis im deutschsprachigen Raum gegeben.

Kategorie/Stadium I (L89.0)

Hierbei handelt es sich um eine deutlich ausgeprägte und anhaltende Rötung der Haut (Abb. 2). Entsprechend NPUAP/EPUAP 2014 soll diese Rötung bei leichtem Druck auf die Haut nicht verblassen. Es wird davon ausgegangen, dass bei der sogenannten „Wegdrückbarkeit“ die Zirkulation in der Dermis noch intakt ist, und bei Nichtwegdrückbarkeit nicht. In der Klassifikation des ICD-10 ist dieses Kriterium nicht genannt.

Die zugrundeliegende Evidenz für diese Einteilung ist schwach und bereits Shea [30] beschrieb den Kategorie I Dekubitus als entzündlichen Gewebeschaden, der alle weichen Gewebe zwischen der Haut und der zugrundeliegenden harten Struktur wie beispielsweise Knochen betrifft. Nach diesem Verständnis sind Kategorie I Dekubitalulzera nicht auf die oberflächliche Haut beschränkt.

Die International Association of Enterostomal Therapists (IAET) [1] definierte Kategorie I Dekubitus als Erythem, welches innerhalb von 30 Minuten nach Entlastung nicht verblasst. Es ist auch zu beachten, dass die gängigen schematischen Abbildungen eines Kategorie I Dekubitus (z.B. bei NPUAP/EPUAP 2014) nicht korrekt sind, denn es wird regelmäßig eine gerötete

Epidermis dargestellt. Tatsächlich ist diese jedoch nicht durchblutet und zumindest bei hellen Hauttypen fast transparent. Eine Rötung ist somit immer ein Phänomen, das pathophysiologisch der Dermis zugeordnet werden muss (Abb. 2).

In der Praxis sind sowohl wegdrückbare als auch nicht wegdrückbare Erytheme, welche nach Entlastung nicht innerhalb weniger Minuten zurückgehen (reaktive Hyperämie), immer Warnsignale, dass die Haut und/oder darunterliegende Gewebe nachhaltig geschädigt sein können. Die betroffenen Hautareale müssen zwingend freigelagert und entlastet werden bis das Erythem zurückgegangen ist.

Ist ein Dekubitus wahrscheinlich, liegen ausgeprägte Erytheme und ggf. weitere Anzeichen eines möglichen Dekubitus und vor allem Schmerzen (!) vor, so soll die Klassifikation „Kategorie/Stadium I“ vorgenommen werden.

Ein Kategorie I Dekubitus soll nicht klassifiziert werden, wenn:

- (1) das Erythem nur schwach ausgeprägt ist und nach kurzer Zeit der Entlastung zurück geht,
- (2) Erosionen, Exkoriationen und/oder ein Ulkus vorliegt,
- (3) dunkle livide bis schwarze Verfärbungen unter intakter Haut zu sehen sind.

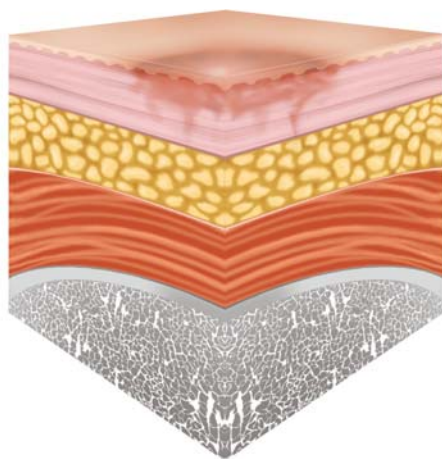


Abb. 2 Dekubitus Kategorie/Stadium I (EPUAP)

Ist die Diagnosestellung unsicher, soll dem Erythem keine Dekubitus-Kategorie zugeordnet werden. Der Hautbefund sollte jedoch dokumentiert und engmaschig beobachtet werden.

Da die Haut intakt ist, liegt bei Kategorie I keine Erosion oder ein Ulkus vor. Es erfolgt daher auch keine lokale Wundtherapie. Da die verlässliche Bestimmung von Kategorie I Dekubitus extrem fehleranfällig ist, sollen diese niemals im Kontext von externen Qualitätsmessungen und/oder Audits oder auch als Endpunkt in klinischen Studien mitgezählt werden.

Kategorie/Stadium II (L89.1)

Es handelt sich hierbei um eine Erosion oder ein oberflächliches Ulkus, welches die Dermis nicht überschreitet (Abb. 3). Das Wundbett ist rot und die Wunde kann bluten, Fibrinbeläge und Schorf aufweisen. In der NPUAP/EPUAP Klassifikation heißt es "without slough". Gemeint sind hier jedoch keine Wundbeläge wie z.B. Fibrin sondern ausschließlich nekrotisches bzw. avitales Gewebe. Dekubitalulzera Kategorie II werden auch mit (serös) gefüllten Blasen in Verbindung gebracht. Insbesondere die Klassifikation eines Kategorie II ist in

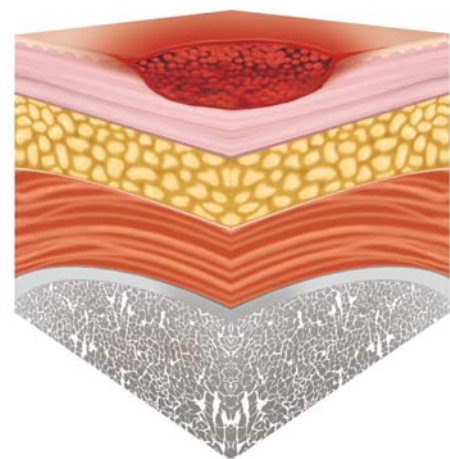


Abb. 3 Dekubitus Kategorie/Stadium II (EPUAP)

der Regel eine Ausschlussdiagnose, denn die meisten in der Praxis auftretenden epidermalen/dermalen Defekte sind kein Dekubitus, sondern haben andere Ursachen wie beispielsweise ausgeprägte Formen der Kontaktdermatitis, Inkontinenz-assoziierte Dermatitis (IAD), Intertrigo, Reibungsblasen, Abschürfungen oder traumatische Wunden z.B. nach Pflasterentfernung. Dunkle livide Verfärbungen, tiefe Ulzerationen, welche über die Dermis hinausgehen und/oder nekrotische Beläge aufweisen sind ebenfalls keine Dekubitus Kategorie II. Hilfestellungen zur Abgrenzung von Dekubitus zu anderen Hautschäden wurden zahlreich publiziert [18]. Dennoch gilt insbesondere hier: Kann die Dekubitusdiagnose nicht mit sehr hoher Sicherheit gestellt werden, soll diese Art von Hautschaden nicht als Dekubitus Kategorie II klassifiziert werden.

Kategorien/Stadien III (L89.2) und IV (L89.3)

Dekubitalulzera der Kategorie III und IV sind die „klassischen“ Dekubitalulzera, die je nach Körperstelle beträchtliche Tiefen und Ausdehnungen aufweisen können. Per Definition ist bei der Kategorie III der Defekt von der tiefen Körperfaszie begrenzt (Abb. 4); bei Katego-

rie IV reicht der Defekt bis zu Knochen und Sehnen (Abb. 5). Feste und/oder feuchte Nekrosen können vorliegen. Bei länger bestehenden und schwer heilenden Dekubitalulzera findet sich oft eine typische Verdickung des Wundrandes, Taschenbildungen und Unterminierungen sind häufig. Im Vergleich zu Kategorie II Dekubitalulzera ist die Heilung immer schwierig und langwierig.

Das klinische Bild von Kategorie III und IV Dekubitalulzera ist sehr charakteristisch und eine Diagnose vergleichsweise einfach. Die Unterteilung zwischen Kategorie III und IV wiederum ist oft schwierig bis unmöglich. Das ist typischerweise der Fall, wenn der Wundgrund

vollkommen mit nekrotischem Material bedeckt ist. Im nordamerikanischen Raum wurde dafür im Jahr 2007 die Kategorie „nicht-einstufbar“ (unstageable) (Tab. 1) eingeführt [5] (Abb. 6). In der Praxis kann es zu Verwechslungen zwischen subkutanem Fettgewebe und Fibringewebe oder auch zwischen Muskulatur und Granulationsgewebe kommen [4].

Die letztendliche Einteilung in eine Kategorie sollte immer nach sorgfältiger Abwägung aller klinischen Zeichen erfolgen. Manchmal muss ein paar Tage gewartet werden, damit eine Kategorie eindeutig festgelegt werden kann. Es gibt keine fachliche Rechtfertigung für die Praxis, dass im Zweifel jeweils

die höhere oder die niedrigere Kategorie zu wählen ist. Vollkommen nekrotische Dekubitalulzera sollen nicht als „nicht näher bezeichnet“ (L89.9) klassifiziert werden, denn es handelt sich in jedem Fall um Dekubitus mindestens der Kategorie III. Diese diagnostische Kategorie ist wesentlich präziser und aussagekräftiger als „nicht näher bezeichnet“. Auch entspricht dieses Vorgehen der aktuellen deutschen Modifikation der ICD-10 in der Version 2018: „Kann der Grad eines Dekubitalgeschwürs nicht sicher bestimmt werden, ist der niedrigere Grad zu kodieren.“ Dekubitalulzera, die vollkommen mit nekrotischem Material bedeckt sind, werden nach NPUAP/EPUAP als

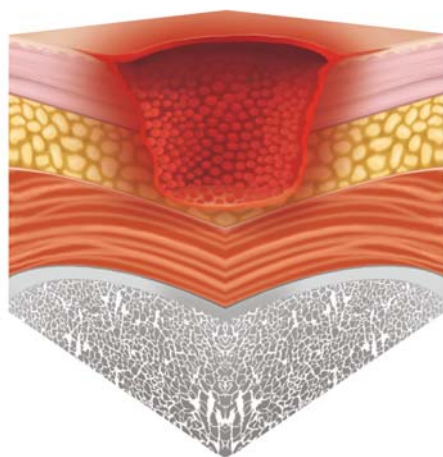


Abb. 4 Dekubitus Kategorie/Stadium III (EPUAP)

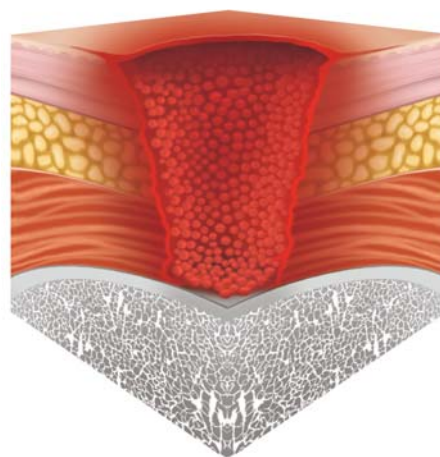


Abb. 5 Dekubitus Kategorie/Stadium IV (EPUAP)

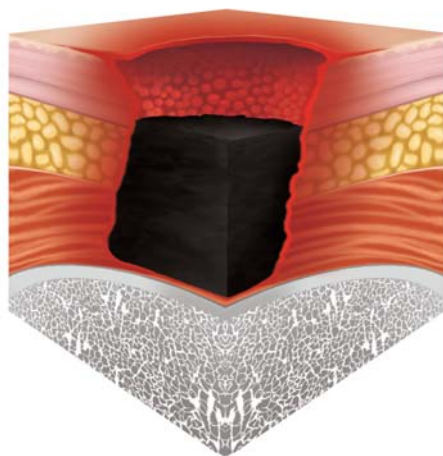


Abb. 6 Dekubitus „uneinstufbar“ (EPUAP)

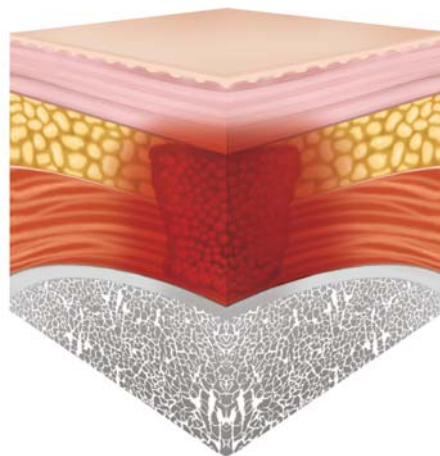


Abb. 7 Vermutete tiefe Gewebeschädigung (EPUAP)

„Keiner Kategorie/keinem Stadium zuordenbar: Tiefe unbekannt“ klassifiziert. Diese Kategorie ist korrekt und sinnvoll. Da es jedoch diese Kategorie in der ICD-10 nicht gibt, sollen „uneinstufbare Dekubitalulzera“ in der deutschen ICD-10 als Kategorie III bezeichnet werden.

Vermutete tiefe Gewebeschädigung: Tiefe unbekannt

Diese Kategorie kann und soll nach der ICD-10 nicht kodiert werden. Es handelt sich um eine dunkelrote bis dunkelbraune und schwarze Verfärbung unter intakter Haut (Abb. 7). Manchmal ist das dunkelverfärbte Areal von einem Erythem umgeben. Schmerzen sind hier oft ein wichtiger klinischer Hinweis. Vergleichbar mit Kategorie I ist hier die „vermutete tiefe Gewebeschädigung“ kein Ulkus und soll auch nicht als solches klassifiziert werden. Eine lokale Wundbehandlung ist nicht notwendig. Die klinischen Zeichen sollen engmaschig dokumentiert werden; eine Fotodokumentation ist zu empfehlen. Wird eine Schädigung unter intakter Haut vermutet, soll die Körperstelle unbedingt dauerhaft entlastet werden. Ist der Schaden trotz sofortiger Maßnahmen irreversibel, kann es schon innerhalb weniger Tage zu der Ablösung der Haut kommen und sich ein tiefes Ulkus entwickeln [6]. Spätestens dann soll der Dekubitus entsprechend der klinischen Symptomatik als Kategorie III oder IV klassifiziert werden.

Grenzen von Klassifikationen

Eine Klassifikation ist ein Ordnungssystem von Begriffen. Jede Klassifikation beruht auf bestimmten Annahmen und verfolgt bestimmte Ziele. Somit kann es niemals eine perfekte oder beste Klassifikation geben, die alle denkbaren Anforderungen erfüllt. Das gilt auch für die

Klassifikationen des Dekubitus. So ist z.B. die ICD-10-GM die „amtliche Klassifikation zur Verschlüsselung von Diagnosen in der ambulanten und stationären Versorgung in Deutschland“ des DIMDI (Deutsches Institut für Medizinische Dokumentation und Information) [16]. Sie ermöglicht eine standardisierte Bezeichnung und dient dabei insbesondere der Leistungsabrechnung und der Finanzierung. Obwohl die ICD-10-GM-kodierten Diagnosen auch für die Qualitätsbewertung verwendet werden, liegt es auf der Hand, dass sich die Anforderungen an Diagnosen für die Leistungsabrechnung von denen der Qualitätsbewertung unterscheiden. Dies ist wahrscheinlich auch ein Grund, weshalb sich insbesondere epidemiologische Dekubitusdaten aus dem SGB-V-Bereich seit Jahren je nach Quelle systematisch unterscheiden [22, 33]. Die Klassifikation des Dekubitus entsprechend der ICD-10 Codierung verfolgt nicht das Ziel, eine fachlich korrekte Ätiologie, Progression und Pathogenese zu beschreiben. Für epidemiologische oder klinische Forschung ist diese Klassifikation daher nur sehr eingeschränkt geeignet. Letztendlich hat diese Klassifikation auch nur sehr eingeschränkt eine klinische Relevanz. Zum Beispiel ist ein durch eine CPAP-Maske verursachter Dekubitus Kategorie IV auf den Nasenrücken weit weniger problematisch, als ein sakraler Dekubitus Kategorie III bei einem adipösen Patienten. Die Größe und Tiefe der Wunden, mögliche Infektionen, das Vorhandensein von Unterminierungen oder Nekrosen sind für Patienten, Therapeuten, für die Therapie und die Prognose von weit größerer Bedeutung als die Kategorie. Klassifikationssysteme für Dekubitalulzera sind auch nicht geeignet, die Wundheilung zu beschreiben. Bei

der sekundären Heilung von Dekubitalulzera ab Kategorie II wird der Gewebedefekt mit Narbengewebe ersetzt. Dieses besitzt nicht mehr die strukturellen und funktionellen Eigenschaften der zuvor zerstörten Gewebe. Somit ist auch keine „Rückstufung“ von Dekubitalulzera möglich [27, 35]. Für die standardisierte Einschätzung der Dekubitusheilung sollten eigens dafür verfügbare Instrumente oder allgemeine Kriterien der Wundeinschätzung zur Anwendung kommen [10, 25].

Fazit für die Praxis

Die Diagnose und Klassifikation von Dekubitalulzera soll unter optimaler Ausnutzung aller verfügbaren anamnestischen und diagnostischen Informationen erfolgen. Eine korrekte Diagnose kann nicht immer sofort gestellt werden. Das betrifft insbesondere die Kategorie „vermutete tiefe Gewebeschädigung“ [6]. Derzeit soll für das jeweilige Setting die relevante Klassifikation verwendet werden und dem klinischen Bild entsprechend eine am besten passende Diagnose gestellt werden. Im deutschen Krankenhaussetting ist das die ICD-10-GM, in anderen Settings kann die NPUAP/EPUAP-Klassifikation verwendet werden. Trotz Unterschiede weisen beide Klassifikationen beträchtliche Gemeinsamkeiten auf. Bereits Mitte 2018 ist die ICD-11 Klassifikation der WHO offiziell in Kraft getreten (Tab. 1). Diese spiegelt den derzeitigen Stand des Wissens zu der Thematik Dekubitus sehr gut wider und erlaubt eine bessere Einteilung, als es mit der jetzigen ICD-10 möglich ist.

Copyright:

© 2018 by
Initiative Chronische Wunden e. V.
Wipertistr. 1 a
06484 Quedlinburg

Literatur

1. Anonymous (1988) Dermal wounds: pressure sores. *Philosophy of the IAET. J Enterostomal Ther* 15: 4-17.
2. Beeckman D, Schoonhoven L, Fletcher J et al. (2010) Pressure ulcers and incontinence-associated dermatitis: effectiveness of the Pressure Ulcer Classification education tool on classification by nurses. *Qual Saf Health Care* 19: e3.
3. Berlowitz DR, Brienza DM (2007) Are all pressure ulcers the result of deep tissue injury? A review of the literature. *Ostomy Wound Manage* 53: 34-38.
4. Black J, Baharestani M, Black S et al. (2010) An overview of tissue types in pressure ulcers: a consensus panel recommendation. *Ostomy Wound Manage* 56: 28-44.
5. Black J, Baharestani MM, Cuddigan J et al. (2007) National Pressure Ulcer Advisory Panel's updated pressure ulcer staging system. *Adv Skin Wound Care* 20: 269-274.
6. Black JM, Brindle CT, Honaker JS (2016) Differential diagnosis of suspected deep tissue injury. *Int Wound J* 13: 531-539.
7. Bouten CV, Oomens CW, Baaijens FP et al. (2003) The etiology of pressure ulcers: skin deep or muscle bound? *Arch Phys Med Rehabil* 84: 616-619.
8. Brienza D, Antokal S, Herbe L et al. (2015) Friction-induced skin injuries-are they pressure ulcers? An updated NPUAP white paper. *J Wound Ostomy Continence Nurs* 42: 62-64.
9. Coleman S, Nixon J, Keen J et al. (2014) A new pressure ulcer conceptual framework. *J Adv Nurs* 70: 2222-2234.
10. Dissemond J, Bültemann A, Gerber V et al. (2017) Diagnosis and treatment of chronic wounds: current standards of Germany's Initiative for Chronic Wounds e. V. *J Wound Care* 26: 727-732.
11. Dissemond J, Bültemann A, Gerber V et al. (2016) Definitionen für die Wundbehandlung. *Hautarzt* 67: 265-266.
12. Dissemond J, Bültemann A, Gerber V et al. (2017) Weitere Definitionen und Schreibweisen für die Wundbehandlung. *Hautarzt* 68: 415-417.
13. Dobos G, Gefen A, Blume-Peytavi U et al. (2015) Weight-bearing-induced changes in the microtopography and structural stiffness of human skin in vivo following immobility periods. *Wound Repair Regen* 23: 37-43.
14. Garcia-Fernandez FP, Soldevilla Agreda JJ, Pancorbo-Hidalgo PL et al. (2016) Classification of dependence-related skin lesions: a new proposal. *J Wound Care* 25: 26-32.
15. Gefen A, Farid KJ, Shaywitz I (2013) A review of deep tissue injury development, detection, and prevention: shear savvy. *Ostomy Wound Manage* 59: 26-35.
16. Deutsches Institut für Medizinische Dokumentation und Information (2018) Wozu wird mit der ICD-10-GM kodiert? <http://www.dimdi.de/static/de/klasi/icd-10-gm/anwendung/zweck/index.htm>.
17. Groth K-E (1942) Klinische Beobachtungen und experimentelle Studien über die Entstehung des Decubitus. Uppsala.
18. Kottner J, Burchhardt K (2014) Druckgeschwür oder oberflächliche Läsion. *Die Schwester Der Pfleger* 53: 860-862.
19. Kottner J, Gefen A, Lahmann N (2011) Weight and pressure ulcer occurrence: a secondary data analysis. *Int J Nurs Stud* 48: 1339-1348.
20. Kottner J, Halfens R (2010) Moisture lesions: interrater agreement and reliability. *J Clin Nurs* 19: 716-720.
21. Kottner J, Raeder K, Halfens R et al. (2009) A systematic review of interrater reliability of pressure ulcer classification systems. *J Clin Nurs* 18: 315-336.
22. Lahmann N, Dassen T, Kottner J (2012) Die Häufigkeit von Dekubitus in deutschen Krankenhäusern. *Gesundheitswesen* 74: 793-797.
23. Lahmann NA, Kottner J (2011) Relation between pressure, friction and pressure ulcer categories: a secondary data analysis of hospital patients using CHAID methods. *Int J Nurs Stud* 48: 1487-1494.
24. Mahoney M, Rozenboom B, Doughty D (2013) Challenges in classification of gluteal cleft and buttocks wounds: consensus session reports. *J Wound Ostomy Continence Nurs* 40: 239-245.
25. National Pressure Ulcer Advisory Panel, European Pressure Ulcer Advisory Panel, Alliance. PPPI (2014) Prevention and Treatment of Pressure Ulcers: Clinical Practice Guideline.
26. Oomens CW, Bader DL, Loerakker S et al. (2015) Pressure induced deep tissue injury explained. *Ann Biomed Eng* 43: 297-305.
27. Panel NPUA (2000) The facts about reverse staging in 2000: The NPUAP position statement.
28. Rowling JT (1961) Pathological changes in mummies. *Proc R Soc Med* 54: 409-415.
29. Seiler WO, Sthelin HB (1979) Dekubitus: Pathogenese, Prävention und Theorie. *Z Krankenpfl* 72: 84-89.
30. Shea JD (1975) Pressure sores: classification and management. *Clin Orthop Relat Res* 89-100.
31. Sibbald RG, Krasner DL, Woo KY (2011) Pressure ulcer staging revisited: superficial skin changes & Deep Pressure Ulcer Framework. *Adv Skin Wound Care* 24: 571-580.
32. Ohura T, Ohura N (2006) Pathogenetic mechanisms and classification of undermining in pressure ulcers - Elucidation of relationship with deep tissue injuries. *Wounds* 18: 329-339.
33. Tomova-Simitchieva T, Akdeniz M, Blume-Peytavi U, Lahmann N, Kottner J (in press) Die Epidemiologie des Dekubitus in Deutschland: eine systematische Übersicht. *Gesundheitswesen*.
34. Twilley H, Jones S (2016) Heel ulcers - Pressure ulcers or symptoms of peripheral arterial disease? An exploratory matched case control study. *J Tissue Viability* 25: 150-156.
35. Wound, Ostomy and Continence Society (2011) WOCN society position statement: Pressure ulcer staging. https://c.ymcdn.com/sites/www.wocn.org/resource/collection/E3050C1A-FBF0-44ED-B28B-C41E24551CCC/Position_Statement